Научно-исследовательский институт
травматологии и ортопедии

Травматология және ортопедия

Научно-практический журнал
Казахстанской ассоциации травматологов-ортопедов

Номер 2 (52) 2020

Нур-Султан, 2020

№2 (52) 2020 г.
ISSN:1684-9280
Издается с 2002 года
Свидетельство о постановке на учет №13155-Ж

РЕДАКЦИЯ/EDITORIAL

Бас редактор:
Батпенов Нұрлан Жұмағұлұлы

Бас редактордың орынбасары:
Абдрахманов Әлібек Жанпейісұлы

Жауапты хатшы:
Оспанов Қуаныш Төлеуұлы

Техникалық редактор:
Гурбанова Эльнара Иншаллаховна

Главный редактор:
Батпенов Нурлан Джумагулович

Заместитель главного редактора:
Абдрахманов Алибек Жанпеисович

Ответственный секретарь:
Оспанов Куаныш Толеуович

Технический редактор:
Гурбанова Эльнара Иншаллаховна

Editor-in-Chief:
Nurlan Batpenov

Deputy Editor:
Alibek Abdrakhmanov

Executive Secretary:
Kuanysh Ospanov

Technical Editor:
Elnara Gurbanova

РЕДАКЦИЯЛЫҚ КЕҢЕС/ РЕДАКЦИОННЫЙ СОВЕТ/ EDITORIAL BOARD

Абдуразаков У.А. (Қазақстан)
Байгенжин А.К. (Қазақстан)
Бурцев А.В. (Ресей)
Джумабеков С.А. (Қырғызстан)
Жумадилов Ж.Ш. (Қазақстан)
Загородний Н.В. (Ресей)
Ирисметов М.Э. (Өзбекстан)
Лазарев А.Ф. (Ресей)
Тайгулов Е.А. (Қазақстан)
Тихилов Р.М. (Ресей)
Шайдаров М.З.(Қазақстан)
Zeichen J. (Германия)

Абдуразаков У.А. (Казахстан)
Байгенжин А.К. (Казахстан)
Бурцев А.В. (Россия)
Джумабеков С.А. (Кыргызстан)
Жумадилов Ж.Ш.(Казахстан)
Загородний Н.В. (Россия
Ирисметов М.Э. (Узбекстан)
Лазарев А.Ф. (Россия)
Тайгулов Е.А. (Казахстан)
Тихилов Р.М. (Россия)
Шайдаров М.З. (Казахстан)
Zeichen J. (Германия)

Abdurazakov U.A. (Kazakhstan)
Baigenzhin A.K. (Kazakhstan)
Burtsev A.V. (Russia)
Dzhumabekov S.A. (Kyrgyzstan)
Zhumadilov Zh.Sh. (Kazakhstan)
N.V. Zagorodny (Russia
Irismetov M.E. (Uzbekistan)
Lazarev A.F. (Russia)
Taigulov E.A. (Kazakhstan)
Tikhilov R.M. (Russia)
Shaidarov M.Z. (Kazakhstan)
Zeichen J. (Germany)

РЕДАКЦИЯЛЫҚ КОЛЛЕГИЯ/ РЕДАКЦИОННАЯ КОЛЛЕГИЯ / FOUNDING EDITORIAL BOARD

Әбілмажинов М.Т. (Қазақстан)
Әбішева С.Т. (Қазақстан)
Анашев Т.С. (Қазақстан)
Баубеков М.Б. (Қазақстан)
Белокобылов А.А. (Қазақстан)
Жақсыбекова Г.К. (Қазақстан)
Дүйсенов Н.Б. (Қазақстан)
Ысқақов Е.С. (Қазақстан)
Қоңқаев А.К. (Қазақстан)
Мұхаметжанов Х.М. (Қазақстан)
Нәбиев Е.Н. (Қазақстан)
Рахимов С.К. (Қазақстан)
Раймағамбетов Е.К. (Қазақстан)

Абильмажинов М.Т. (Казахстан)
Абишева С.Т. (Казахстан)
Анашев Т.С. (Казахстан)
Баубеков М.Б. (Казахстан)
Белокобылов А.А. (Казахстан)
Джаксыбекова Г.К. (Казахстан)
Дуйсенов Н.Б. (Казахстан)
Искаков Е.С. (Казахстан)
Конкаев А.К. (Казахстан)
Мухаметжанов Х.М. (Казахстан)
Набиев Е.Н. (Казахстан)
Рахимов С.К. (Казахстан)
Раймагамбетов Е.К. (Казахстан)

Abilmazhinov M.T. (Kazakhstan)
Abisheva S.T. (Kazakhstan)
Anashev T.S. (Kazakhstan)
Baubekov M.B. (Kazakhstan)
Belokobylov A.A. (Kazakhstan)
Dzhaksybekova G.K. (Kazakhstan)
Duisenov N.B. (Kazakhstan)
Iskakov Y.S. (Kazakhstan)
Konkaev A.K. (Kazakhstan)
Mukhametzhanov Kh.M. (Kazakhstan)
Nabiev Y.N. (Kazakhstan)
Rakhimov S.K. (Kazakhstan)
Raimagambetov Y.K. (Kazakhstan)

РЕДАКЦИЯНЫҢ МЕКЕН-ЖАЙЫ:
Травматология және ортопедия
010000
Қазақстан, Нұр-Сұлтан қ.
Абылай хан даңғ.15/А
Тел.: +7 (7172) 547 717
E-mail: info@niito.kz
Веб-сайт: www.niito.kz

АДРЕС РЕДАКЦИИ:
Травматология және ортопедия
010000
Казахстан, г. Нур-Султан
пр. Абылай хана, 15/А
Тел.: +7 (7172) 547 717
E-mail: info@niito.kz
Веб-сайт: www.niito.kz

EDITORIAL OFFICE:
Travmatologija zhane Ortopedija
010000
Kazakhstan, Nur-Sultan city
Abylai Khan Ave, 15A
Tel.: +7 (7172) 547 717
E-mail: info@niito.kz
Website: www.niito.kz

ҚАЗАҚСТАН РЕСПУБЛИКАСЫНЫҢ ДЕНСАУЛЫҚ САҚТАУ МИНИСТРЛІГІ
ТРАВМАТОЛОГИЯ ЖӘНЕ ОРТОПЕДИЯ ҒЫЛЫМИ-ЗЕРТТЕУ ИНСТИТУТЫ

ТРАВМАТОГИЯ ЖӘНЕ ОРТОПЕДИЯ

ҒЫЛЫМИ-ТӘЖІРИБЕЛІК ЖУРНАЛ

Журналда жарияланған материалдардың академиялық адалдық саясатына сай болуына авторлар жауапты. Редакцияның ресми рұқсатынсыз журналда жарияланған қолжазбаларды қайта басып шығаруға, кез-келген формада, оның ішінде электронды бұқаралық ақпарат құралдарында қолдануға тыйым салынады.

Нұр-Сұлтан, 2020

https://doi.org/10.52889/1684-9280-2020-2-52-4-12

УДК [061.6:616.001+617.3]:615.036(574)
МРНТИ: 76.29.41

Передовая статья

Выполнение стратегического плана Научно-исследовательского института травматологии и ортопедии по клинической деятельности за 2018-2019 годы

Баубеков М.Б.[1], Мермуканова А.И.[2], Кумекбаева С.Б.[3], Карибджанов Б.Б.[4]

[1] *Заместитель директора по клинической работе, Научно-исследовательский институт травматологии и ортопедии, Нур-Султан, Казахстан. E-mail: meiram_b@mail.ru*

[2] *Заведующая общеклиническим медицинским отделом, Научно-исследовательский институт травматологии и ортопедии, Нур-Султан, Казахстан. E-mail: mermukanova_a@niito.kz*

[3] *Заведующая службой поддержки пациента и внутреннего контроля, Научно-исследовательский институт травматологии и ортопедии, Нур-Султан, Казахстан. E-mail: saule_22_73@mail.ru*

[4] *Доцент Алматы Менеджмент Университета, Алматы, Казахстан. E-mail: bkarib@mail.ru*

Резюме

В статье изучена клиническая деятельность Научно-исследовательского института травматологии и ортопедии за период 2018 – 2019 годы в рамках реализации Стратегического плана института. Анализ деятельности стационара был проведен на основе форм, предназначенных для сбора административных данных мед. организаций (форма 30), раздел 3 «Коечный фонд и его использование» и форма 14 «Отчет о деятельности стационара за год». Проведен анализ конъюнктурных отчетов заведующих функциональными подразделениями организации. Отмечается улучшение качественных и количественных показателей клинической деятельности Научно-исследовательского института травматологии и ортопедии.

Ключевые слова: травматолого-ортопедическая служба, коечный фонд, хирургическая деятельность, стационарная помощь.

Травматология және ортопедия; 2020; 2 (52): 4-12
Поступила в редакцию: 12-03-2020
Принята к печати: 28-04-2020

Эта работа лицензируется в соответствии с международной лицензией Creative Commons Attribution 4.0

Corresponding author: Saule Kumekbayeva, Head of Patient Support and Internal Control Service, Scientific Research Institute of Traumatology and Orthopedics, Nur-Sultan, Kazakhstan.
Postal code: 010000
Address: Kazakhstan, Nur-Sultan, Abylai Khan Avenue, 15A
Phone: +77013798788
E-mail: saule_22_73@mail.ru

ВВЕДЕНИЕ

Улучшение качества и доступности предоставляемых медицинских услуг, повышение эффективности управления и финансирования здравоохранения, а также рациональное использования имеющихся ресурсов актуально для системы здравоохранения Республики Казахстан (РК). С развитием частной медицины перед государственными клиниками стоит задача научиться работать в конкурентной среде и эффективно использовать имеющиеся ресурсы и преимущества.

Научно-исследовательский институт травматологии и ортопедии (НИИТО) уделяет большое внимание освоению и внедрению высокотехнологичных методов диагностики и лечения травматолого-ортопедических больных. Первым приоритетным направлением в Стратегическом плане НИИТО является «Улучшение качества оказания и доступности медицинских услуг через трансферт инновационных и собственных разработок».

С целью дальнейшего совершенствования диагностики и лечения заболеваний и повреждений опорно-двигательного аппарата, снижения бремени травматизма, в республике проводится активная организационно-методическая, научная и кураторская работа по трансферту в регионы инновационных технологий, обучению специалистов высокотехнологичным методам диагностики и лечения травматолого - ортопедических больных.

Для анализа деятельности стационара были использованы статистические данные годового отчета о работе стационара (форма 30), раздел 3 «Коечный фонд и его использование» и форма 14 «Отчет о деятельности стационара за год». Кроме этого, проведен анализ конъектурных отчетов заведующих функциональных подразделений НИИТО. Эти данные позволили определить показатели, необходимые для оценки использования коечного фонда стационара и качества лечения.

За 2019 год в сравнении с аналогичным периодом предыдущего года сложились следующие основные показатели клинической деятельности института (таблица 1).

Таблица 1 - Динамика коечного фонда Научно-исследовательского института травматологии и ортопедии 2018 – 2019 годы

Наименования отделения	Всего коек		В том числе				Кроме того, коек по хозрасчету	
		Количество коек по ВТМУ		Количество коек СМП (с реабилитацией)				
	2018	2019	2018	2019	2018	2019	2018	2019
Травматология № 1	22	22	10	1	12	21	2	2
Травматология № 2	50	45	4		46	45	4	4
Травматология № 3	22	22	2		20	22	1	1
Травматология № 4	38	33	2	1	36	32	1	1
Травматология № 5	20	20	3	1	17	19	1	1
Ортопедия № 1	25	25	10	1	15	24	1	1
Ортопедия №2	25	25	4		21	25	2	2
Ортопедия №3	25	25	22		3	25	2	2
Ортопедия №4	25	25	22	3	3	22	2	2
Ортопедия №5	25	25	22		3	25	2	2
Ортопедия №6	25	25	10	1	15	24	2	2
Ортопедия №7	25	25	22		3	25	2	1
Отделение артроскопии и спортивной травмы	23	23	15		8	23	2	2
Артрология	20	20			20	20	2	2
Итого	370	360	148	8	222	352	26	25

Из 107 врачей клиники, квалификационные категории имеют 71 врач, из 163 медицинских сестер - с высшей категорией 106 средних медработников (таблица 2).

Таблица 2 - Квалификационная категория кадров Научно-исследовательского института травматологии и ортопедии

Кадры	Квалификационные категории							
	2018				2019			
	Высшая	1 категория	2 категория	Всего	Высшая	1 категория	2 категория	Всего
Врачи	58	12	19	99	71	12	24	107
Средний мед. персонал	104	37	30	171	106	30	27	163
Итого	172	49	49	270	177	42	51	270

По сравнению с аналогичным периодом прошлого года, сократилось на 306 количество поступивших больных на бюджетные койки (с 12138 до 11832) (таблица 3).

Таблица 3 - Основные показатели деятельности Научно-исследовательского института травматологии и ортопедии за 2019 год в сравнении с аналогичным периодом 2018 года

Показатели	ВТМУ		СМП		Всего	
	2018	2019	2018	2019	2018	2019
Общее количество пролеченных больных (чел.)	3808	137	8130	11615	11938	11752
Работа койки (дней)	273,8	180,2	383,9	344,4	340,0	340,8
Среднее пребывание больного на койке (дней)	11,2	15,7	10,1	10,3	10,4	10,4
Оборот койки (ед.)	24,4	11,4	38,0	33,2	32,5	32,8
Простой койки (дни)	3,7	16,2	0,5	0,6	0,8	0,7
Больничная летальность (%)	0,1	0	0,2	0,2	0,2	0,2
Хирургическая активность (%)	100	100	54,5	74,8	70,7	72,1
Послеоперационные осложнения (%)	0,23	0	0,07	0,14	0,15	0,14
Послеоперационная летальность (%)	0,08	0	0,24	0,17	0,16	0,17
Травмпункт (посещений)					27405	27312
Хоз. расчет					355	404

Уменьшение количества пациентов (с 11918 до 11727 в 2019 году) связываем с отсутствием должного финансирования и наличием линейной шкалы по госпитализации. Увеличилось количество пролеченных больных на хозрасчетных койках с 355 до 404.

Таблица 4 - Количество пролеченных больных по ВТМУ по регионам за 2018 – 2019 годы

Регионы	Выписано по ВТМУ	
	2018	2019
Акмолинская область	751	24
Актюбинская область	68	7
Алматинская область	31	2
Атырауская область	125	5
Западно-Казахстанская область	23	2
Жамбылская область	72	10
Карагандинская область	121	9
Костанайская область	387	8
Кызылординская область	126	
Мангистауская область	116	3
Южно-Казахстанская область	178	8
Павлодарская область	197	10
Северо-Казахстанская область	168	6
Восточно-Казахстанская область	181	9
город Нур-Султан	1220	31
город Алматы	44	3
Итого:	3808	137

Как видно из таблицы 4, из общего количества больных, пролеченных в рамках высокотехнологичных медицинских услуг (ВТМУ), наибольший процент составляют пролеченные из г. Нур-Султан – 22,6% (2018 г. – 32,0%), на 2 месте – из Акмолинской области – 17,5% (2018 г. – 19,7%), на 3 месте – из Жамбылской – 7,2% (2018 г. – 1,8%) и Павлодарской области - 7,2 % (2018 г. – 5,1).

В связи с тем, что с начала года ряд нозологий вывели из разряда ВТМУ в перечень №1, количество операций по высоким технологиям резко уменьшилось. Больший акцент сделан на нозологии по скорой медицинской помощи (СМП) и перечень №1 (таблица 5).

Из 8173 пролеченных больных по СМП 42,3% поступили в экстренном порядке 3460 больных или (в 2018 году – 3354 больных – 42,1%), в плановом порядке – 4713 больных или 57,6 % (2018 году – 4606 – 57,9%) (таблица 5).

Таблица 5 - Количество больных, пролеченных по СМП в разрезе отделений за 2018 – 2019 годы

Наименование отделений	План		Выполнение		%	
	2018	2019	2018	2019	2018	2019
Травматология № 1	424	512	460	436	108	85
Травматология № 2	1296	1187	1172	1247	90	105
Травматология № 3	580	640	607	719	105	112
Травматология № 4	663	542	614	572	93	106
Травматология № 5	768	828	826	767	108	93
Ортопедия № 1	506	581	569	654	112	113
Ортопедия № 2	831	822	906	883	109	107
Ортопедия № 3	122	222	267	197	219	89
Ортопедия № 4	122	221	218	246	179	111
Ортопедия № 5	308	312	307	332	100	106
Ортопедия № 6	530	522	555	550	105	105
Ортопедия № 7	135	218	217	204	161	94
Артроскопия	416	539	507	505	122	94
Артрология	799	763	905	861	113	113
ИТОГО:	7500	7909	8130	8173	108	103

По Перечню 1 – в экстренном порядке выписано 695 больных или 20%, в плановом порядке – 2747 больных или 80,0 % (таблица 6).

Таблица 6 - Количество больных в разрезе отделений, пролеченных по Перечню медицинских услуг №1 за 2019 год

Наименование отделений	План	Выполнение	%
	2019	2019	2019
Травматология № 1	244	229	94
Травматология № 2	92	88	96
Травматология № 3	33	37	112
Травматология № 4	1	5	500
Травматология № 5	34	28	82
Ортопедия № 1	138	131	95
Ортопедия № 2	100	110	110
Ортопедия № 3	436	436	100
Ортопедия № 4	316	301	95
Ортопедия № 5	826	862	104
Ортопедия № 6	201	218	108
Ортопедия № 7	430	447	104
Артроскопия	550	550	100
ИТОГО:	3401	3442	101

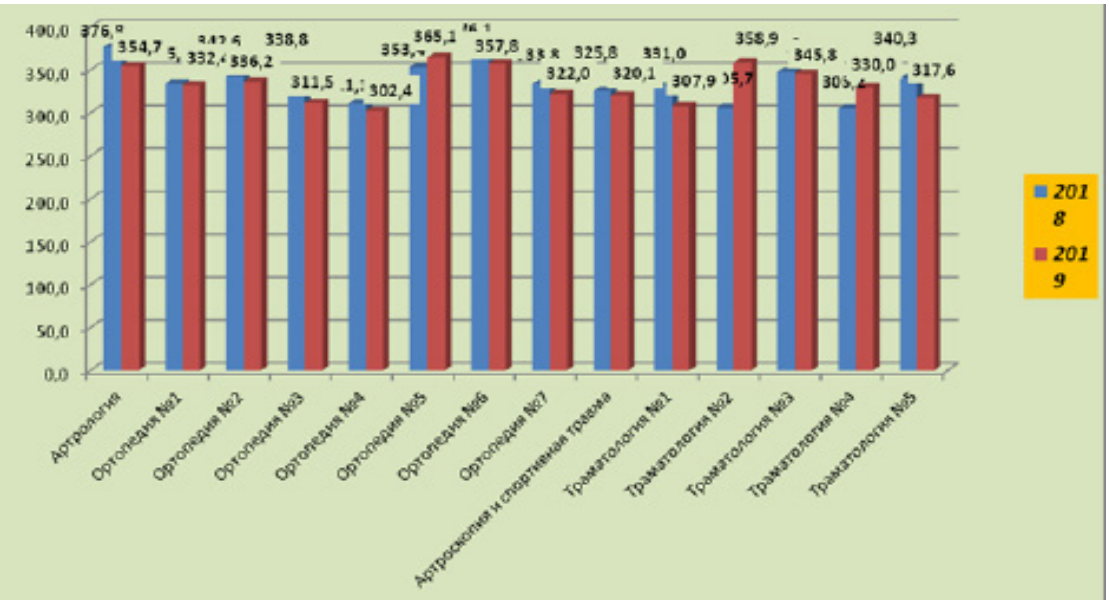

Рисунок 1 - Занятость койки в разрезе отделений за 2018-2019 гг.

Показатели использования коечного фонда ННИТО

За 2019 год среднее число занятости бюджетной койки увеличилось с 339,8 до 340,8 дня, т.е. на 1 день и соответствует нормативному показателю (340 дней) (рисунок 1).

Выше нормативного показателя отмечается работа койки в следующих отделениях: артрология – 354,7 дня, ортопедия №5 – 365,1 дня, ортопедия №6 – 357,8 дня, травматология №2 – 358,9, травматология №3 – 345,8 дня. В остальных отделениях данный показатель ниже нормативного.

Как показывает анализ, среднее время простоя койки составило 0,7 дня, что меньше, чем за такой же период прошлого года (0,8 дня) (таблица 7).

Таблица 7 - Среднее время простоя койки по отделениям за 2018-2019 годы

Наименование отделений	2018	2019
Травматология № 1	1,1	1,9
Травматология № 2	2,3	0,2
Травматология № 3	0,6	0,6
Травматология № 4	3,7	1,9
Травматология № 5	0,6	1,19
Ортопедия № 1	1,0	1,02
Ортопедия № 2	0,5	0,7
Ортопедия № 3	0,8	2,0
Ортопедия № 4	2,0	2,5
Ортопедия № 5	0,2	0
Ортопедия № 6	-0,3	0,2
Ортопедия № 7	1,0	1,6
Отделение артроскопии и спортивной травмы	0,8	0,9
Артрология	-0,3	0,2
Всего	0,8	0,7

Среднее число дней пребывания больного на бюджетной койке составило по институту 10,4 дня. Так в сравнении с 2017 годом отмечается снижение и сохранение на одной позиции в 2018 и 2019 годы. (рисунок 2).

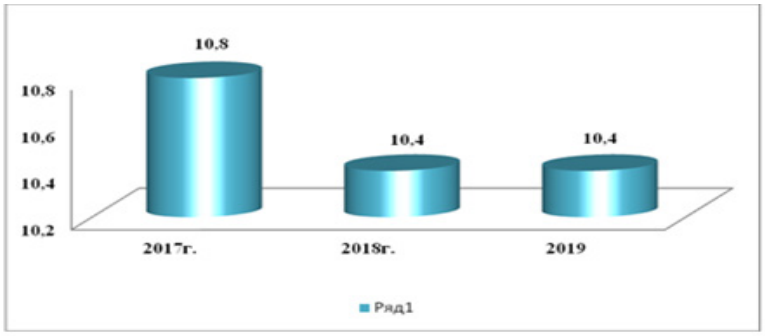

Рисунок 2 - Среднее число дней пребывания больного на койке за 2017-2019 годы

При этом, по СМП среднее число дней пребывания больного увеличилось с 10,1 до 10,3, а по ВТМУ - с 11,2 до 15,7 .

Уменьшилось среднее пребывание больного на койке по сравнению с прошлым годом в следующих отделениях: артроскопии – 6,9 (2018 г. – 7,1), травматологии №3 – 10,1 (2018 г. – 11,6), ортопедии №6 – 11,4 (2018 г. – 12,0), ортопедии №2 – 10,4 (2018 г. – 11,2)

Оборот койки увеличился с 32,5 до 32,8, в том числе: по СМП уменьшился с 38,0 до 33,2 и по ВТМУ - с 24,4 до 11,4 (рисунок 3).

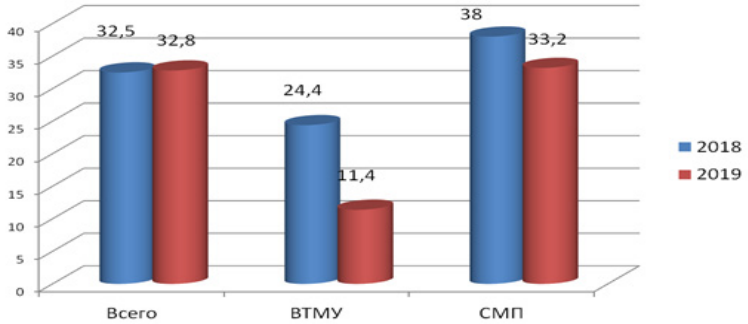

Рисунок 3 - Оборот койки 2018-2019 годы

Хирургическая деятельность стационара

Общее количество операций за 2019 год по сравнению с предыдущим аналогичным периодом увеличилось на 29 и составило 7924 против 7895. Количество оперированных больных увеличилось с 7552 до 7597, т.е. на 45 (рисунок 4). Среднее пребывание одного прооперированного больного по институту составило в среднем 10,5 дня (2018 г. – 10,5), в том числе до операции – 3,08 дня (2018 г. - 4,06).

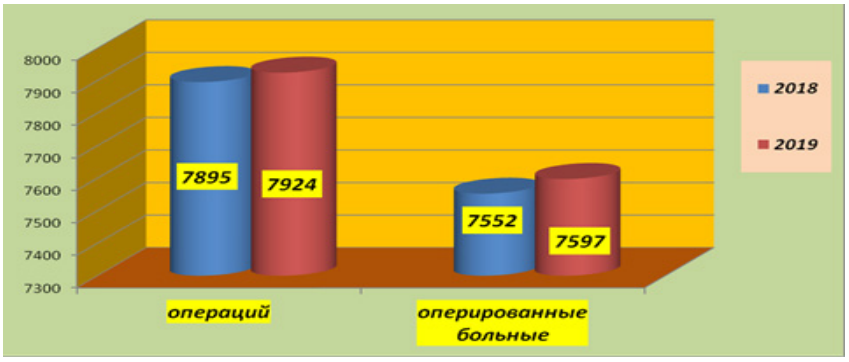

Рисунок 4 - Количество операций и оперированных больных за 2018-2019 годы

По ВТМУ количество операций уменьшилось с 3808 до 137, т.е. на 3671 за счет перевода ряда операций в разряд СМП. Среднее пребывание одного прооперированного больного составило 16,07 дня (2018 г. – 11,4), в том числе до операции – 5,6 дня (2018 г. - 3,6). Увеличение дооперационного и среднего пребывания на койке обосновано госпитализацией более сложных случаев по сравнению с 2018 годом. Показатель хирургической активности - 100%.

Наибольшее среднее пребывание оперированного больного в отделении травматологии №4 - 33,5 дня, в том числе до операции – 19,8 дня (2018 г. - 36,5 – 30,1), в отделении ортопедии №6 – 16,6 дня, в том числе до операции – 5,6 дня (2018 г. – 18,8-8,3), в отделении ортопедии №1 – 16,6 дня, в том числе до операции - 5,2 дня (2018 г. – 18,1-7,4), в отделении травматологии №1 – 20,2 дня, в том числе до операции – 10,5 дня (2018 г. – 13,3-5,6), в отделении ортопедии №4 – 13,9 дня, в том числе до операции – 4,02 дня (2018 г. –12,5-3,3).

Количество операций, произведенных по бюджету по видам технологий ВТМУ составило за 2019 год 137 против 3808 за аналогичный период прошлого года, т.е. на 3671 меньше. Кроме того, на платной основе произведено 256 операций (2018 г. – 228) (таблица 8).

Таблица 8 - Количество операций по ВТМУ 2018 -2019 годы и по Перечню 1 за 2019 год

Наименование операций	ВСЕГО					
	бюджет		по хозрасчету		Всего	
	2018	2019	2018	2019	2018	2019
Ревизия замены т/б сустава	103	86	14	11	117	97
Ревизия замены коленного сустава	18	14	3	1	21	15
Аллотрансплантация кожи	7	9			7	9
Спондиллодез, передний доступ, с фиксацией кейджами		11				11
Спондиллодез, передний доступ, с фиксацией эндокорректорами		5				5
Спондиллодез поясничного и крестцового отдела, боковой поперечный доступ, протезирование диска		12				12
Итого операций по ВТМУ	138	137	17	12	145	149
полная замена т/б сустава	741	598	20	33	761	631
Эндопротезирование коленного сустава	594	585	18	20	612	605
частичная замена т/б сустава	102	86	1		103	86
полная замена плечевого сустава	1	5			1	5
Артроскопия	1288	1002	56	56	1344	1049
Спондилодезы	367	294	4	6	371	300
в том числе: сколиозы -	173	160	1	6	174	166
торакопластика	50	65			50	65
Чрезкожная вертребропластика	118	137			118	137
Открытая репозиция костных отломков с внутренней фиксацией	34	25	2	1	36	26
Перемещение или трансплантация сухожилия (кроме кисти)	283	567	5	13	288	580
Артропластика пястно-фалангового и межфалангового сустава с помощью имплантата 81.71		1				1
Операции на позвоночнике и спинном мозге с применением нейронавигации	106	84	2	1	108	85
ИТОГО операций по Перечню 1	3684	3449	108	130	3792	3570

Количество тотальных эндопротезирований тазобедренного сустава уменьшилось с 741 до 598 (на 143), коленного сустава уменьшилось с 594 до 585 (на 9), уменьшилась ревизия коленного сустава с 18 до 14 (на 4), увеличение чрезкожной вертебропластики с 118 до 137 (на 19), торакопластики с 50 до 65 (на 15), спондилодезы при сколиозах уменьшились со 173 до 160 (на 13), уменьшились операции на позвоночнике и спинном мозге с применением нейронавигации с 106 до 84 (на 22).

По СМП увеличилось количество операций с 3847 до 4294 (на 447) и число оперированных увеличилось с 3574 до 4018 (на 444).

Показатель хирургической активности увеличился до 57,8 % (2018 г. – 53,3%). По Перечню 1 количество операций составило 1657, прооперировано 1654 пациентов. Среднее пребывание больного до операции 3,1 дня. Кроме того, на платной основе произведено 62 операций. Показатель хирургической активности 100%.

В целом по институту показатель хирургической активности увеличился с 70,7% до 72,1% (рисунок 5).

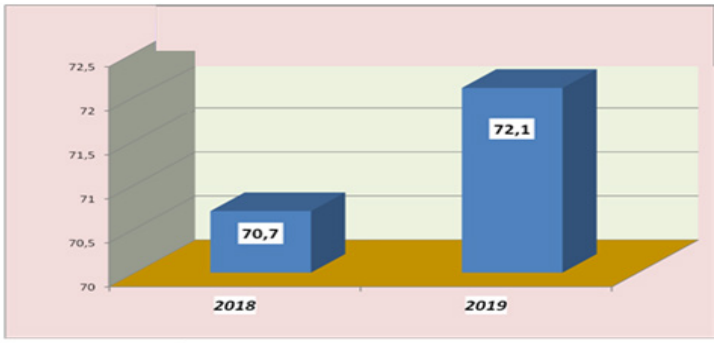

Рисунок 5 - Хирургическая активность за 2018-2019 годы (%)

Увеличение хирургической активности отмечено в ортопедии №2 – с 82,1% до 82,9%, в ортопедии №3 – с 76,3% до 79,6%, в ортопедии №4 – с 84,0% до 86,2 %, в ортопедии №5 – с 75,7% до 83,2%, в ортопедии №7 – с 85,9% до 89,8%, в травматологии №3 – с 85,1 % до 89,8%, в артроскопии – с 55,1% до 55,7% (рисунок 6).

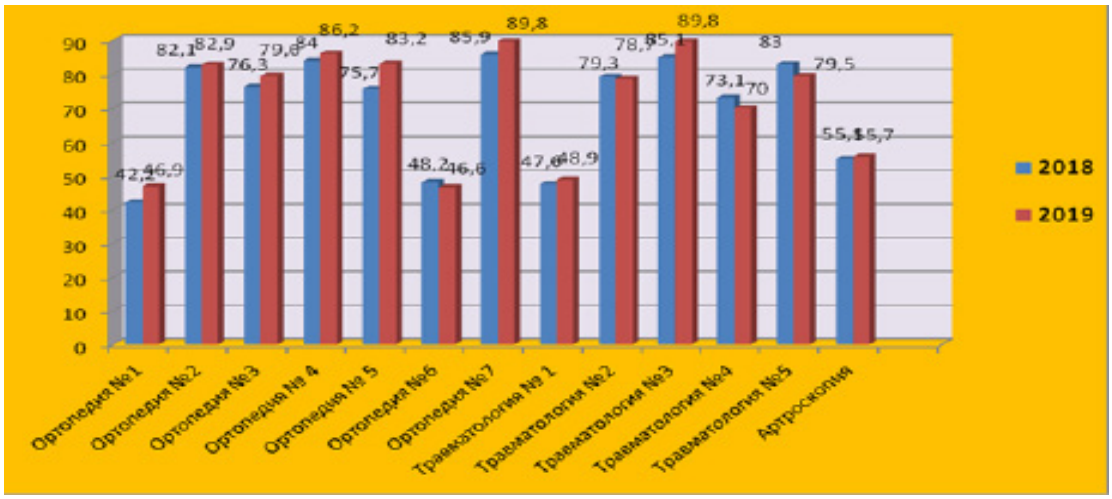

Рисунок 6 - Показатель хирургической активности по клиническим отделениям НИИТО за 2018-2019 годы

Больничная летальность увеличилась на 5 чел., с 20 человек до 25, в процентном отношении с 0,2 %. В 2018 г. также составляло 0,2% (рисунок 7). Умерли по ВТМУ – 0 больных, по СМП-25.

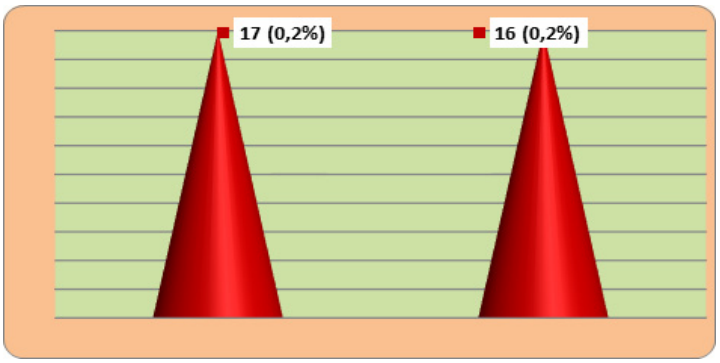

Рисунок 7 - Больничная летальность за 2018-2019 годы

Вскрыты - 21 или (84%) из них: вскрытий судмедэкспертизы – 19 (76 %), патологоанатомических - 2 (8%). Без вскрытия – 4 (16%). С досуточной летальностью – 2 (0,01% от количества поступивших). С производственной травмой - 1. Расхождений – 0,0 % от числа вскрытых.

Послеоперационная летальность в целом по институту в сравнении с 12 месяцами 2018 г. в абсолютных цифрах увеличилось с 12 до 13 умерших, показатель также увеличился с 0,16% до 0,17% (рисунок 8).

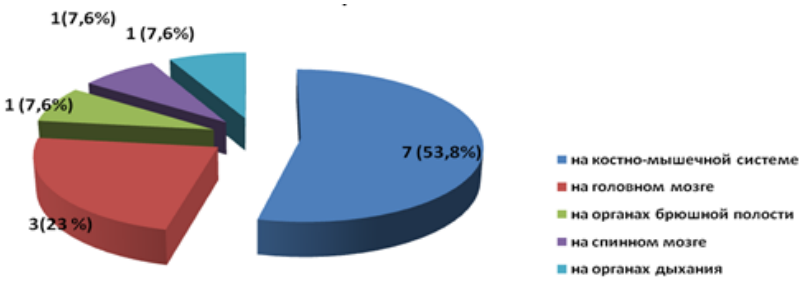

Рисунок 8 - Структура послеоперационной летальности за 2019 год

ВЫВОДЫ

За отчетный период сложились следующие качественные и количественные показатели деятельности Научно-исследовательского института травматологии и ортопедии:

- Уменьшилось общее количество пролеченных больных с 11938 до 11752;
- Увеличилась работа койки с 340,0 до 340,8 дней;
- Увеличился оборот койки с 32,5 до 32,8 раз;
- Среднее время простоя койки стало меньше с 0.8 до 0,7 дня;
- Среднее пребывание больного на койке с 10,4 дня осталось на уровне предыдущего года;
- Больничная летальность осталась на одном уровне 0,2%;
- Уменьшились послеоперационные осложнения с 0,15 % до 0,14%;
- Увеличилась хирургическая активность с 70,7% до 72,1%;
- Достижения внутренних индикаторов, показатели работы структурных подразделений, соответствуют поставленным задачам;
- Улучшилось качество ведения медицинской документации.

Травматология және ортопедия ғылыми зерттеу институтының өз стратегиялық жоспарын іске асыру барысындағы клиникалық қызметінің 2018-2019 жылдардағы көрсеткіштері

Баубеков М.Б.[1], Мермуканова А.И.[2], Көмекбаева С.Б.[3], Карибджанов Б.Б.[4]

[1] *Травматология және ортопедия ғылыми зерттеу институтының директорының клиникалық жұмыстар жөніндегі орынбасары, Нұр-Сұлтан, Қазақстан. E-mail: meiram_b@mail.ru*

[2] *Жалпыклиникалық медициналық бөлімнің жетекшісі, Травматология және ортопедия ғылыми зерттеу институты, Нұр-Сұлтан, Қазақстан. E-mail: mermukanova_a@niito.kz*

[3] *Науқастарды қолдау және ішкі бақылау қызметінің меңгерушісі, Травматология және ортопедия ғылыми зерттеу институты, Нұр-Сұлтан, Қазақстан. E-mail: saule_22_73@mail.ru*

[4] *Алматы менеджмент университетінің доценті, Алматы, Қазақстан. E-mail: bkarib@mail.ru*

Түйіндеме

Мақалада 2018-2019 жылдар аралығындағы Травматология және ортопедия ғылыми-зерттеу институтының Стратегиялық жоспарын іске асыру аясында клиникалық қызметі зерттелген. Стационарлық қызметті талдау үшін стационар жұмысы туралы жылдық есептің (30-нысан), 3-тарау «Төсек қоры және оны пайдалану» және 14-нысан «Жылдық стационар қызметі туралы есеп» статистикалық деректері пайдаланылған. Сонымен қатар, Травматология және ортопедия ғылыми-зерттеу институтының қызметтік бөлімшелері меңгерушілерінің конъюктуралық есептерінің талдауы жүргізілген. Травматология және ортопедия ғылыми-зерттеу институтының клиникалық қызметінің сапалық және сандық көрсеткіштерінің жақсару үрдісі байқалуда.

Түйін сөздер: травматологиялық-ортопедиялық қызмет, төсек қоры, хирургиялық қызмет, стационарлық көмек.

Implementation of the Strategic Plan of the Scientific Research Institute of Traumatology and Orthopedics for Clinical Activities for 2018-2019

Meiram Baubekov [1], Aklima Mermukanova [2], Saule Kumekbayeva [3], Bulat Karibdzhanov [4]

[1] *Deputy Director of the Scientific Research Institute of Traumatology and Orthopedics for Clinical Work, Nur-Sultan, Kazakhstan. E-mail: meiram_b@mail.ru*

[2] *Head of the General Clinical Medical Department, Scientific Research Institute of Traumatology and Orthopedics, Nur-Sultan, Kazakhstan. E-mail: mermukanova_a@niito.kz*

[3] *Head of the Patient Support and Internal Control Service, Scientific Research Institute of Traumatology and Orthopedics, Nur-Sultan, Kazakhstan. E-mail: saule_22_73@mail.ru*

[4] *Associate Professor of the Almaty University Management, Almaty, Kazakhstan. E-mail: bkarib@mail.ru*

Abstract

The article studies the clinical activity of the Scientific-research Institute of Traumatology and Orthopedics for the period of 2018 – 2019 years as part of the implementation of the Strategic Plan of Scientific-research Institute of Traumatology and Orthopedics. An analysis of the hospital's activities was carried out on the basis of statistical data of the annual report on the hospital's work (form 30), section 3 «Bedspace and its use» and the form 14 «The report on the hospital's activities for the year». The analysis of conjunctural reports of heads of the functional departments of Scientific-research Institute of Traumatology and Orthopedics was carried out. There is an improvement in the qualitative and quantitative indicators of clinical activity of Scientific-research Institute of Traumatology and Orthopedics.

Key words: trauma and orthopedic service bedspace, surgical activity, operations, hospital care.

https://doi.org/10.52889/1684-9280-2020-2-52-13-17

УДК: [616-001+ 617.3]: 614.8+615.36
МРНТИ: 76.29.41

Передовая статья

Итоги реализации дорожной карты по внедрению интегрированной модели оказания медицинской помощи при травмах и несчастных случаях за 2019 год

Искаков Е.С.[1], Джаксыбекова Г.К.[2], Бермагамбетова Г.Н.[3], Секенова Р.К.[4]

[1] Руководитель Центра стратегического и регионального развития, мониторинга и анализа, Научно-исследовательский институт травматологии и ортопедии, Нур-Султан, Казахстан. E-mail: iskakov_e@niito.kz

[2] Ведущий научный сотрудник Научно-исследовательского института травматологии и ортопедии, Нур-Султан, Казахстан. E-mail: jaxybekova_g@niito.kz

[3] Старший научный сотрудник Научно-исследовательского института травматологии и ортопедии, Нур-Султан, Казахстан. E-mail: bermagambetova_g@niito.kz

[4] Заведующая кафедрой менеджмента в здравоохранении, Медицинский университет Астана, Нур-Султан, Казахстан. E-mail: TRaushank@mail.ru

Резюме

Представлен анализ работы в соответствии с планом мероприятий и индикаторов реализации Дорожной карты по внедрению интегрированной модели оказания медицинской помощи при травмах, собрана информация за 2019 год по проведению комплекса мероприятий по выполнению Плана и деятельности травматологической службы в Республике Казахстан.

Ключевые слова: травматолого-ортопедическая помощь, травматизм, дорожно-транспортные происшествия, хирургическая активность, высокотехнологические медицинские услуги.

Травматология және ортопедия; 2020; 2 (52): 13-17
Поступила в редакцию: 12-04-2020
Принята к печати: 25-05-2020

Эта работа лицензируется в соответствии с международной лицензией Creative Commons Attribution 4.0

Corresponding author: Yerzhan Iskakov, Head of the Center for Strategic and Regional Development, Monitoring and Analysis of the Scientific Research Institute of Traumatology and Orthopedics, Nur-Sultan, Kazakhstan.
Postal code: 010000
Address: Kazakhstan, Nur-Sultan, Abylai Khan Avenue, 15A
Phone: +7 (7172) 54-77-24
E-mail: iskakov_e@niito.kz

ВВЕДЕНИЕ

С учетом текущего состояния здоровья населения республики и прогнозируемого роста неинфекционных заболеваний, поэтапно внедряются интегрированные модели организации медицинской помощи по основным социально значимым, неинфекционным заболеваниям, в том числе и по травмам.

Реализация Дорожных карт по внедрению интегрированной модели оказания медицинской помощи при травмах позволила улучшить основные показатели заболеваемости и смертности от травм и несчастных случаев.

Созданы условия для устойчивого и динамичного развития социально-ориентированной национальной системы здравоохранения, достижения социальной справедливости, обеспечения качественной медицинской помощью и солидарной ответственности за здоровье в соответствии с принципами Всемирной организации здравоохранения (ВОЗ).

Представлен анализ работы в соответствии с планом мероприятий и индикаторов реализации Дорожной карты по внедрению интегрированной модели оказания медицинской помощи при травмах, собрана информация за 2019 год по проведению комплекса мероприятий по выполнению Плана и деятельности травматологической службы в Республики Казахстан (РК).

Согласно плана мероприятий Координационного совета по внедрению интегрированной модели оказания медицинской помощи при травмах и несчастных случаях на 2019 год разработан проект приказа «О внесении изменений и дополнений в приказы Министра здравоохранения РК №514 от 25.06.2015 года «Стандарт организации оказания травматологической и ортопедической помощи в РК».

В Научно-исследовательском институте травматологии и ортопедии (НИИТО) согласно программы Министра здравоохранения РК №005 обучались: 53 врача (из них – 49 травматологов, 2 – хирурга и 2 врача скорой медицинской помощи) по темам:

–Неотложная помощь при дорожно-транспортных происшествий (ДТП);

– Современные методы остеосинтеза переломов костей конечностей и таза;

–Лечебно-диагностическая артроскопия крупных суставов;

–Эндопротезирование крупных суставов;

–Избранные вопросы травматологии и ортопедии;

– Актуальные вопросы остеосинтеза переломов костей конечности;

–5 врачей-реабилитологов по теме: «Реабилитация при травме опорно-двигательного аппарата».

За счет местного бюджета по республике обучилось 342 травматологов-ортопедов, переподготовку по специальности «травматология-ортопедия» прошли 106 врачей.

По программе совершенствования оказания медицинской помощи при политравмах за счет местного бюджета прошли 802 хирурга, 473 реаниматологов-анестезиологов. По программе совершенствования уровня оказания медицинской помощи при нейротравме за счет местного бюджета прошли обучение 73 нейрохирурга.

Повышение квалификации по вопросам оказания медицинской помощи при отравлениях прошли 86 врача и 63 средних медицинских работников.

По данным Республиканский центр санитарной авиации (РЦСА) доля обученных PHTLS специалистов Станций скорой медицинской помощи (ССМП) и приемных отделений: из Туркестанской области – 59,1%, Карагандинской – 50,9%, Павлодарской – 39,2%, Атырауской – 34,1%, г. Алматы – 26,9%, ВКО – 23,5% и Костанайской – 23,2% (таблицы 1, 2, 3).

Таблица 1 - Обучение сотрудников скорой помощи

BLS (%)		ACLS (%)		PALS (%)		PHTLS (%)		Безопасное вождение
врачи	СМР	врачи	СМР	врачи	СМР	врачи	СМР	водители
1130 64,0%	6129 68,2%	752 42,6%	2225 24,7%	710 40,2%	1612 17,9%	554 31,4%	1433 15,9%	1793 31,2%

Таблица 2 - Обучение сотрудников Первичной медико-санитарной помощи

BLS (%)		ACLS (%)		PALS (%)		PHTLS (%)		Безопасное вождение
врачи	СМР	врачи	СМР	врачи	СМР	врачи	СМР	водители
126 82,4%	756 59,8%	73 47,7%	375 29,3%	58 37,9%	222 17,3%	27 17,6%	240 18,8%	433 47,0%

Таблица 3 - Обучение сотрудников приемных отделений

BLS (%)		ACLS (%)		PALS (%)		PHTLS (%)	
врачи	СМР	врачи	СМР	врачи	СМР	врачи	СМР
764 71,8%	1488 66,9%	549 51,6%	774 34,8%	504 47,4%	609 27,4%	455 42,8%	549 24,7%

Навыкам оказания первой помощи при травмах обучено 651 сотрудников полиции, 280 сотрудников службы спасения и 356 водители общественного автотранспорта.

Разработаны региональные программы «Развития и совершенствования медицинской помощи при травме, в т.ч. в результате дорожно-транспортных происшествий на 2018-2019 годы».

В соответствие с планом работы Координационного совета по травме осуществлена следующая работа:

– сотрудники НИИТО приняли участие в работе 9 координационных советов в следующих регионах (СКО, ВКО, Костанайской, Карагандинской, ЗКО, Актюбинской, Мангистауской, Атырауской и Алматинской областей);

– проведены селекторные совещания МЗ РК совместно с научно-исследовательскими институтами и научными центрами, акиматами, управлениями здравоохранения Кызылординской, Павлодарской, Жамбылской, Акмолинской, Туркестанской областей и гг. Шымкент, Алматы;

– в рамках координационных советов обсудили и детально проанализировали работу травматологической службы в регионах с конкретными рекомендациями акимам и управлениям здравоохранения регионов;

– в НИИТО разработан и согласован с Управлением здравоохранения областей индикативные планы каждого региона, где согласованы целевые пороги по всем индикаторам в рамках корпоративного управления;

– обучено 134 руководителя и сотрудников медицинских организаций по внедрению интегрированной модели оказания медпомощи при травме;

– проведено 67 межведомственных совещаний по вопросам организации и эффективности медпомощи при травмах;

– оказано 817 консультаций специалистами регионов и 68 – специалистами НИИТО по телемедицинской связи;

– для профилактики суицидальных попыток и предупреждению травм и отравлений опубликовано 177 статей в средствах массовой информации, проведено 44 телепередач, организовано 13 «телефонов доверия», на которые поступило 1546 обращения.

За 2019 год по основным индикаторам эффективности реализации Дорожной карты по внедрению интегрированной модели оказания медицинской помощи при травме, республиканский показатель смертности от несчастных случаев, отравлений и травм составил 65,3 на 100 тыс. населения (2018 г. – 69,4). Выше среднего республиканского показателя в ВКО (110,0), СКО (107,9), Костанайской (95,7), Павлодарской (95,0), Акмолинской (83,7), Карагандинской (81,4), ЗКО (76,1) и Алматинской (68,6) областях.

По данным Министерстве национальной экономики РК в 2019 году отмечается рост показателя смертности от травм, полученных при ДТП с 13,4 на 100 тыс. населения в 2018 году до 14,5 случаев. Выше республиканского показателя смертности в Туркестанской (23,6) в ЗКО (19,6), Жамбылской (19,6), Алматинской (20,4), и Кызылординская (15,7 на 100 тыс. населения) областях.

В 2019 году уровень смертности от убийств снизился и составил в 2019 году 4,3 на 100 тыс. человек (в 2018 году – 4,9). Выше республиканского уровня показатели в Алматинской (7,4), в Костанайской (9,9), Карагандинской (7,9) и, ВКО (6,7) и ЗКО (4,7) областях.

В 2019 год уровень смертности от самоубийств снизился в сравнении с 2018 годом с 14,0 до 12,9 случаев на 100 тыс. населения. Превышение республиканского уровня отмечено в Костанайской (25,5), Акмолинской (24,0), ЗКО (20,9), ВКО (16,4) Карагандинской (17,7), Актюбинской (15,7), Алматинской (15,4), СКО (20,3) областях.

Обеспеченность травматологами – ортопедами в РК по итогам 2019 года составила – 0,6 на 10 тысяч населения.

Низкие показатели по обеспеченности травматологами в регионах: в Алматинской, Атырауской, Кызылординской областях по – 0,3, в ЗКО – 0,2.

Средний показатель оснащенности медицинским оборудованием и инструментарием по РК – 75,0%. Ниже показатели в Костанайской (66,7%) Туркестанской (62,40%), Жамбылской (59,3%) областях, что связано недостаточным выделением средств на закуп и с процедурными мероприятиями.

По обеспеченности региона аппаратами внешней фиксации (АВФ) составляет 62%. Полная 100%-я оснащенность аппаратами внешней фиксации имеется в городах Нур-Султан и Алматы, Актюбинской, Жамбылской, Кызылординской областях.

Доля приемных покоев медицинских организаций районных и областных уровней, работающих по системе 3Н (triage) остается низкой в СКО (17%), Костанайской (31,8%) и Кызылординской (40%) областях.

По данным Национального координационного центра экстренной медицины, по итогам 2019 года количество вызовов по поводу травмы составило 581 941 в том числе, на ДТП – 40 554 или 5,6%. При этом, доставлено в стационары с ДТП 27 964 пострадавших, из которых госпитализировано 12 760 или 54,6%.

ВЫВОДЫ

Основные системные проблемы в регионах, требующие решения для повышения уровня оказания медицинской помощи при травме:

1. В медицинских организациях сохраняется дефицит хирургов, травматологов, реаниматологов;

2. Низкий уровень профессиональной подготовки медицинского персонала (врач, фельдшер, медсестра) бригад скорой помощи, недостаточно проводимый комплекс лечебно-диагностических мероприятий на догоспитальном этапе, особенно в сельской местности;

3. Во всех регионах отмечается недостаточное оснащение основным травматологическим оборудованием и инструментарием, а также изделиями медицинского назначения;

4. Недоукомплектованность реанимобилей средствами транспортной иммобилизации, медицинским оборудованием и аппаратной техникой для поддержания функций жизнеобеспечения;

5. Недостаточное обучение по оказанию первой помощи пострадавшему свидетелями ДТП, водителями транспортных средств, сотрудниками дорожной полиции, спасательных дорожный служб;

6. Плохое качество автомобильных дорог республиканского и местного значения;

7. Несвоевременное и некорректное предоставление информации, вследствие недостаточности «обратной связи» на уровне «район – область, область – НИИТО».

Предлагаемые пути решения:

1. Необходимо привлечение молодых специалистов для работы в медицинских организации районных уровней, а также увеличение выделения финансовых средств на закуп медицинского оборудования и инструментария;

2. Поднять уровень кураторов Региональных Дорожных карт по внедрению интегрированной модели оказания медицинской помощи при травмах до заместителей руководителя управления здравоохранений областей, гг. Нур-Султан, Алматы и Шымкент;

3. Руководителям управлений здравоохранений регионов актуализировать маршруты пострадавших с травмой в пределах области с учетом принципов регионализации по уровням медицинских организаций;

4. Рекомендовать всем заинтересованным государственным организациям Управление здравоохранения, Департамент внутренних дел, Департамент чрезвычайных ситуаций, Управление образования и т.д., предусмотреть при формировании бюджетов финансовые средства на подготовку парамедиков из числа сотрудников департамент внутренних дел, департамент чрезвычайных ситуаций, общественного транспорта, общеобразовательных организаций по вопросам оказания первой помощи;

5. Обучение работников скорой медицинской помощи, хирургов, травматологов, нейрохирургов вопросам оказания медицинской помощи при травмах с учетом международных принципов и стандартов, специализированной помощи при травмах, политравме и нейрохирургической помощи;

6. Оказание консультативной помощи регионам посредством телемедицины;

7. Продолжение дооснащения медицинских организаций, в первую очередь 1-го и 2-го уровня необходимым травматологическим оборудованием, инструментарием и расходным материалом;

8. Проводить на регулярной основе обучение по международным стандартам PHTLS и повышение квалификации медицинских работников трассовых медико-спасательных пунктов по оказанию экстренной медицинской помощи.

2019 жылы жарақаттар мен жазатайым оқиғалар кезінде медициналық көмек көрсетудің біріктірілген моделін енгізу бойынша жол картасын жүзеге асырудың қорытындысы

Искаков Е.С. [1], Жақсыбекова Г.К. [2], Бермағамбетова Г.Н. [3], Секенова Р.Қ. [4]

[1] Стратегиялық және аймақтық даму, бақылау және талдау орталығының жетекшісі, Травматология және ортопедия ғылыми зерттеу институты, Нұр-Сұлтан, Қазақстан. E-mail: iskakov_e@niito.kz

[2] Травматология және ортопедия ғылыми зерттеу институтының жетекші ғылыми қызметкері, Нұр-Сұлтан, Қазақстан. E-mail: jaxybekova_g@niito.kz

[3] Травматология және ортопедия ғылыми зерттеу институтының аға ғылыми қызметкері, Нұр-Сұлтан, Қазақстан. E-mail: bermagambetova_g@niito.kz

[4] Денсаулық сақтау саласындағы менеджмент кафедрасының меңгерушісі, Астана медициналық университеті Нұр-Сұлтан, Қазақстан. E-mail: TRaushank@mail.ru

Түйіндеме

Жарақаттар кезінде медициналық көмек көрсетудің интеграцияланған моделін енгізу бойынша Жол картасын іске асыру индикаторлары мен іс-шаралар жоспарына сәйкес жұмыс талдауы ұсынылды, Қазақстан Республикасында травматологиялық қызметтің жоспары мен қызметін орындау бойынша іс-шаралар кешенін өткізу бойынша 2018 жылғы ақпарат жиналды.

Түйін сөздер: жол картасы, травматологиялық-ортопедиялық көмек, жол-көліктік оқиғалары, хирургиялық белсенділік, жоғары технологиялы медициналық қызметтер.

Realization Results of the Roadmap on the Implementation of an Integrated Model of Medical Service for Injuries and Accidents for 2019

Yerzhan Iskakov [1], Galina Jaxybekova [2], Gazima Bermagambetova [3], Raushan Sekenova [4]

[1] *Head of the Center for Strategic and Regional Development, Monitoring and Analysis, Scientific Research Institute of Traumatology and Orthopedics, Nur-Sultan, Kazakhstan. E-mail: iskakov_e@niito.kz*

[2] *Leading Researcher of the Scientific Research Institute of Traumatology and Orthopedics, Nur-Sultan, Kazakhstan. E-mail: jaxybekova_g@niito.kz*

[3] *Senior Researcher of the Scientific Research Institute of Traumatology and Orthopedics, Nur-Sultan, Kazakhstan. E-mail: bermagambetova_g@niito.kz*

[4] *Head of the Department of Healthcare Management, Astana Medical University, Nur-Sultan, Kazakhstan. E-mail: TRaushank@mail.ru*

Abstract

The analysis of the work in accordance with the plan of measures and indicators of the realization of the Roadmap for the implementation of an integrated model of medical care for injuries is presented, gather information of 2018 on a set of measures to implement the Plan and activities of the trauma service in the Republic of Kazakhstan has been collected.

Keywords: Roadmap, traumatology and orthopedic aid, road traffic accident, surgical activity, high-tech medical services.

https://doi.org/10.52889/1684-9280-2020-2-52-18-23

УДК 616.728.3: 616.72-007.248
МРНТИ: 76.29.41

Оригинальная статья

Лечение дегенеративно-дистрофических заболеваний коленного сустава на основе использования мезенхимальных стволовых клеток синовиальной оболочки

Батпенов Н.Д.[1], Раймагамбетов Е.К.[2], Корганбекова Г.С.[3], Сарсенова М.А.[4], Исабекова А.С.[5], Жунусова М.С.[6], Огай В.Б. [7]

[1] Директор Научно-исследовательского института травматологии и ортопедии, Нур-Султан, Казахстан. E-mail: niitokz@med.mail.kz
[2] Заведующий отделением ортопедии № 5, Научно-исследовательский институт травматологии и ортопедии, Нур-Султан, Казахстан. E-mail: raimagambetov_e@niito.kz
[3] Врач-ординатор отделения ортопедии № 5, Научно-исследовательский институт травматологии и ортопедии, Нур-Султан, Казахстан. E-mail: gsk28@mail.ru
[4] Научный сотрудник Национального центра биотехнологий, Нур-Султан, Казахстан. Email: info@biocenter.kz
[5] Старший научный сотрудник Национального центра биотехнологий, Нур-Султан, Казахстан. Email: info@biocenter.kz
[6] Младший научный сотрудник Национального центра биотехнологий, Нур-Султан, Казахстан. Email: info@biocenter.kz
[7] Заведующий лабораторией стволовых клеток Национального центра биотехнологий, Нур-Султан, Казахстан. Email: info@biocenter.kz

Резюме

С использованием аутологичных мезенхимальных столовых клеток успешно пролечено 12 пациентов с патологией хряща коленного сустава. На первом этапе всем пациентам выполнен традиционный артроскопический дебридмент коленного сустава, во время которого был выполнен забор образца синовиальной оболочки, после чего образец передавался в Национальный центр биотехнологий для культивирования мезенхимальных стволовых клеток. После культивирования терапевтически эффективного количества клеток, материал пункционно вводился в полость пораженного сустава. Оценка результатов продемонстрировала положительное влияние метода на течение заболевания.

Ключевые слова: дегенеративно-дистрофические заболевания коленного сустава, клеточные технологии, мезенхимальные стволовые клетки.

Травматология және ортопедия; 2020; 2 (52): 18-23
Поступила в редакцию: 12-03-2020
Принята к печати: 05-04-2020

Эта работа лицензируется в соответствии с международной лицензией Creative Commons Attribution 4.0

Corresponding author: Yerik Raimagambetov, Head of the Department of Orthopedics No. 5, Scientific Research Institute of Traumatology and Orthopedics, Nur-Sultan, Kazakhstan.
Postal code: 010000
Address: Kazakhstan, Nur-Sultan, Abylai Khan Avenue, 15A
Phone: +7 701 999 2259
E-mail: raimagambetov_e@niito.kz

ВВЕДЕНИЕ

Остеоартроз коленных суставов одна из причин инвалидизации трудоспособного населения [1]. Причиной заболевания может быть инфекция, реактивная иммунная реакция, травмы и микротравмы, физические перегрузки, гормонально-метаболические нарушения, гиподинамия, которые вызывают разрушения суставного хряща и субхондральной кости. Остеоартрозом страдают около 0,8-1% всего населения земного шара. Отсутствие кровеносных сосудов в суставе дает возможность регенерации лишь небольших дефектов гиалинового хряща или повреждений в костно-хрящевой ткани с иммобилизацией стволовых клеток из костного мозга. Однако при естественной регенерации образуется фиброзная ткань, которая по архитектонике, механическим свойствам отличается от гиалинового хряща сустава [2]. Современными методами лечения остеохондральных дефектов является микроперфорация суставной поверхности и микропереломы, которые направлены на стимуляцию миграции собственных стволовых клеток [3]. Клеточная терапия на основе трансплантации аутологичных хондроцитов или мезенхимальных стволовых клеток позволяет восстановить хрящевые дефекты, но неглубокие остеохондральные повреждения [4]. Для восстановления глубоких остеохондральных дефектов разрабатываются сложные методы регенерации на основе тканевой инженерии с применением стволовых клеток, ростовых факторов, биодеградируемых и биосовместимых скаффолдов [5].

Мезенхимальные стволовые клетки (МСК) синовиальной оболочки отличаются относительной простотой выделения и культивирования, способностью пролиферировать в течение длительного времени in vitro и обладают мощным ствологенным потенциалом. Также было показано, что МСК синовиальной оболочки способны продуцировать проангиогенные факторы роста, тем самым стимулируя ангиогенез и ускоряя процесс восстановления поврежденной костной ткани. Более того, было обнаружено, что количество МСК синовиальной оболочки и их регенераторная способность остается неизменно независимой от возраста человека [6].

Цель исследования заключается в получении мезенхимальных стволовых клеток синовиальной оболочки, оценке их терапевтической эффективности в клинических исследованиях лечения остеоартроза.

МАТЕРИАЛ И МЕТОДЫ

В работе были использованы методы клеточной биотехнологии, органической химии и иммуноцитохимии, клинические данные, рентгенография, магнитно-резонансная томография.

Забор синовиальной оболочки выполнялся в процессе артроскопических процедур. В условиях Национального центра биотехнологии культивировали МСК. Контроль качества проводился с использованием следующих методов на:

-определение количества и жизнеспособности клеток;

-фенотипический анализ культивированных клеток;

- тест на бактериальную контаминацию;

-тест на определение микоплазмы в культивированных клетках;

-тест на эндотоксины;

-тест на стерильность питательных сред и ростовых добавок.

После успешного прохождения тестирования к выпускаемой продукции прилагался сертификат качества.

При приготовлении готового препарата обращают внимание на количество жизнеспособных клеток, которое должно быть не менее 80%. На флаконы наклеивают наклейку со штрих-кодом и с информацией (наименование продукта, дата выпуска и годности, условия хранения) и упаковывают в транспортировочный контейнер. На рисунке 1, показан опытный образец клеточного препарата для регенерации дефектов хряща.



Рисунок 1 - Опытный образец клеточного препарата для регенерации дефектов хряща
А) 1 – стеклянный флакон, содержащий 1×107 аутологичных МСК синовиальной оболочки человека (черная стрелка).
2 – препарат гиауроновой кислоты. В) клеточный препарат в транспортировочном контейнере

На рисунке 2 показан технологический процесс получения клеточного препарата (МСК из синовиальной оболочки).

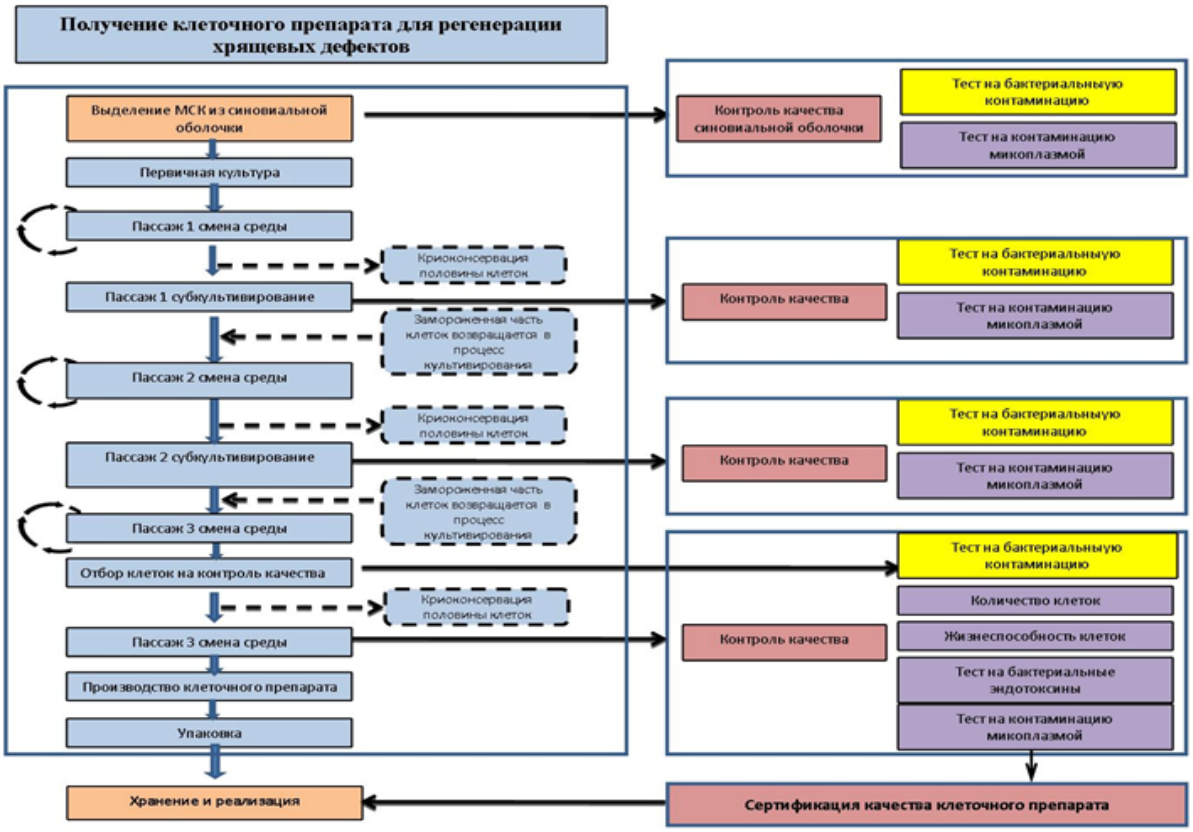

Рисунок 2 - Технологическая схема производства клеточного препарата (МСК из синовиальной оболочки)

Для получения первичных культур МСК синовиальной оболочки человека за основу был взят метод, предложенный ранее Cosimo De Bari и др. [6]. Выделение клеток из синовиальной оболочки человека проводили согласно схеме, которая представлена на рисунке 3.

Рисунок 3 – Схема выделения МСК из синовиальной оболочки коленного сустава

В результате выделения средний выход клеток из 1 мг синовиальной оболочки составлял 1,5-2,0×104 клеток. После ресуспендирования в полной питательной среде StemPro, клетки были рассеяны в культуральные флаконы с расчетом 1×104 клеток/см2 и культивировали при 37ºС и 5% СО2. После 2 пассажа был проведен морфологический анализ, тест на образование колоний и фенотипирование.

Результаты анализа показали, что культивируемые клетки синовиальной оболочки имели хорошо выраженную фибробластоподобную морфологию и крупное овальное ядро с характерными двумя или более ядрышками (рисунки 4А и 4В). Более того, было обнаружено, что эти клетки обладают высокой пролиферативной активностью и способностью формировать колонии (рисунок 4С).

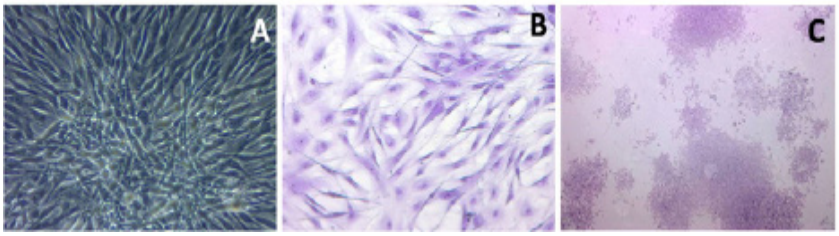

Рисунок 4 – Морфология и клоногенная активность МСК синовиальной оболочки человека

Далее, для того чтобы доказать, что полученные культуры МСК человека являются фенотипически гомогенными клеточными популяциями проводился иммуноцитохимический анализ с использованием антител к специфичным маркерам МСК: CD105, CD90 и CD73. В качестве негативного контроля использовали антитела к маркеру гемопоэтических клеток CD45. Результаты анализа показали, что клетки, выделенные из синовиальной оболочки коленного сустава человека, имеют фенотип МСК с достоверно выраженной экспрессией CD105, CD90 и CD73 (рисунок 5).

Таким образом, наличие вышеперечисленных свойств у клеток, выделенных нами из синовиальной оболочки человека, подтверждает их принадлежность к классу мезенхимальных стволовых клеток.

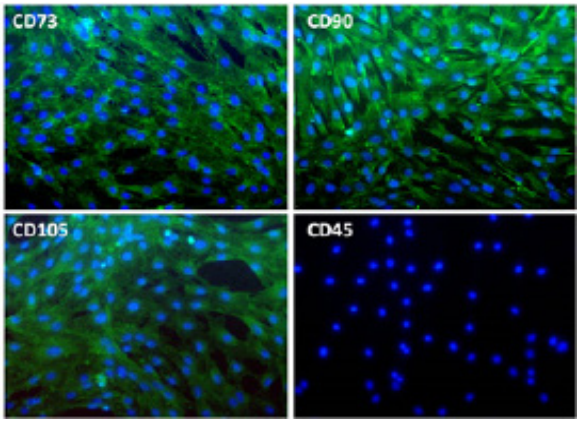

Рисунок 5 – Иммунофенотипирование МСК, выделенных из синовиальной оболочки коленных суставов человека

Далее для МСК каждого пациента проводили тест на бактериальную, дрожжевую и грибковую контаминацию, тест на определение микоплазмы в культивированных клетках, тест на бактериальные эндотоксины. МСК всех пациентов показали отсутствие бактериальной, дрожжевой и грибковой контаминации, микоплазмы, бактериальных эндотоксинов (рисунок 6).

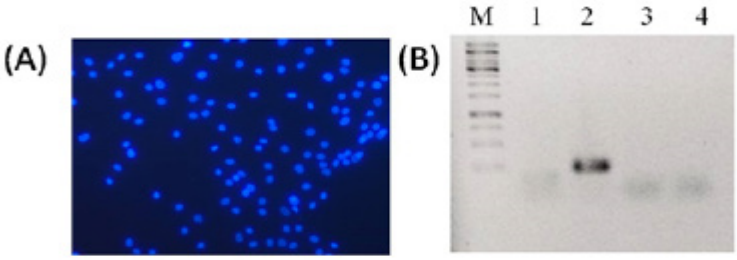

Рисунок 6 – Результаты тестов на определение контаминаций в культуре МСК человека
А – Снимок полученный с помощью флуоресцентного микроскопа показывает отсутствие в культуре МСК бактерий, дрожжей и грибов. Видны только ядра МСК окрашенные красителем DAPI (синий).
В – ПЦР-анализ культуры МСК на наличие микоплазмы. М – маркер, 1 – негативный контроль, 2 – позитивный контроль, 3 и 4 – опытные образцы МСК человека

При выдаче клеточного препарата прилагали сертификат контроля качества, гарантирующий безопасность полученных МСК синовиальной оболочки пациента.

Для лечения 12 пациентов с остеоартрозом коленного сустава были использованы МСК. У всех пациентов констатирован остеоартроз коленных суставов, возраст варьировал от 50 до 81 года, средний возраст 62,75±3,3 лет. Пациенты находились на стационарном лечении НИИТО в период с июня по сентябрь 2018 года.

В данной группе пациентов мужчин не было, все пациенты женского пола, с двусторонним остоартрозом коленных суставов - 10 пациентов (83%), с односторонним остеоартрозом – 2 пациента (17%).

Из 12 пациентов в 83% случаев, или у 10 больных, верифицирована 2 степень остеоартроза, в 17% случаев, или у 2 больных - 3 степень остеоартроза.

Среди 12 пациентов у 8 больных или в 67% случаев отмечалась контрактура сустава.

Помимо клинического обследования всем пациентам выполнялось обязательное инструментальное исследование, включавшее рентгенографию коленного сустава в 2-х проекциях, а также МРТ коленного сустава.

На рентгенограммах коленного сустава в 2-х проекциях также изучались вторичные изменения костной ткани, как-то: изменение оси конечности, склероз субхондральной кости, формирование костных остеофитов, сужение суставной щели, наличие дополнительных включений в проекции полости сустава и др. Таким образом устанавливалась рентгенологическая стадия заболевания.

На МРТ коленного сустава изучалось состояние мягких тканей, прежде всего состояние хряща, степень дегенерации хряща, менисков, связочного аппарата.

Всем пациентам произведен артроскопический экономный дебридмент коленного сустава, включающий удаление нестабильных элементов сустава (поврежденные мениски, элементы передней

крестообразной связки, хондромные тела, свободные края дефектов хряща), резекцию жирового тела при ее гиперплазии, рассечение или иссечение утолщенных, склерозированных синовиальных складок.

Кроме дебридмента сустава выполнялся забор синовиальной ткани коленного сустава.

После культивирования МСК синовиальной оболочки препарат вводился в полость пораженного коленного сустава в растворе гиалуроновой кислоты.

Оценка исходного состояния суставов, результаты лечения проводились при помощи шкалы Лисхольма и шкалы оценки функции коленного сустава KSS (Knee Society Scores), болевой синдром оценивался по шкале ВАШ, а также по результатам рентгенографии и МРТ.

Шкала функцирования коленного сустава Лисхольма (Lyshlom Knee Score) разработана для оценки результатов лечения разных заболеваний коленного сустава. Оценка состояния производится в баллах, с максимальной суммой в 100 баллов. Результаты оценивались перед вмешательством, через 4 и 24 недели после операции.

Расчет баллов проводится на основе анкетных данных пациентов. По шкале Лисхольма оцениваются следующие параметры: хромота, использование дополнительных средств опоры, блокирование сустава, нестабильность сустава, боль, отек и припухлость в области сустава, ходьба по лестнице, сидение на корточках.

РЕЗУЛЬТАТЫ И ИХ ОБСУЖДЕНИЕ

Предоперационная средняя оценка по шкале Лисхольма составила 51,7±3,7. Через 4 недели после операции - 71,8±2,2. Через 24 недели средняя оценка по шкале Лисхольма составила 83,3±1,9.

Согласно шкале Лисхольма функциональное состояние коленного сустава после применения МСК оказалось достоверно лучше во все сроки наблюдения, при этом наблюдался восходящий эффект.

Болевой синдром в коленном суставе оценивался при помощи 10-балльной шкалы ВАШ до вмешательства, а также через 4 и 24 недели после операции.

Показанные результаты: дооперационная средняя оценка интенсивности болевого синдрома 5,9±0,4, через 4 недели после вмешательства интенсивность болевого синдрома равнялись 2,8±0,3, через 24 недели – 3,2±0,6 в основной группе.

Таким образом, при лечении пациентов с дефектом хрящевой ткани применение МКС позволило снизить болевой синдром во все сроки наблюдения.

Для объективизации результатов лечения пациентов с дефектами хрящевой ткани также применялась шкала оценки функции коленного сустава KSS, разработанная и предложенная Американским обществом патологии коленного сустава. Оценка функции коленного сустава проводилась перед операцией, при выписке, а также через 4 и 24 недели после вмешательства.

Определение общего количества баллов проводится также на основе анкетирования пациентов. Шкала KSS состоит из двух частей: клинической и функциональной частей. Оцениваются следующие параметры: болевой синдром, дефицит разгибания – сгибательная контрактура, амплитуда движений сустава, стабильность сустава, а также функция сустава при ходьбе, ходьбе по лестнице и необходимость дополнительных средств опоры.

Предоперационная оценка составила 48,2±4,2, через 4 недели после вмешательства 65,6±3,2, через 24 недели после операции 72,7±1,5.

Таким образом, по шкале KSS функциональное состояние коленного сустава после применения МСК также оказалось лучше во все сроки наблюдения, динамика оказалась сопоставимой со шкалой Лисхольма.

Анализ рентгенограмм коленного сустава через 24 недели после операции не выявил изменений.

На МРТ коленного сустава в динамике через 6 месяцев после инъекции МСК синовиальной оболочки оценивалось состояние сустава, особенно состояние хряща, констатировано отсутствие прогрессирования дегенеративного процесса.

ВЫВОДЫ

Таким образом, использование МСК синовиальной оболочки коленного сустава для лечения дегенеративно-дистрофических поражений суставов позволяет добиться положительного эффекта, исследование подтвердило положительное прикладное значение метода. Для ортопедов метод является несложным и надежно воспроизводимым. Основное препятствие в более широком применении метода заключается в необходимости привлечения смежных специалистов – биотехнологов, на которых ложится основная нагрузка по культивированию мезенхимальных стволовых клеток.

ЛИТЕРАТУРА

1. Newman A.P. Articular cartilage repair. American Journal of Sports Medicine. 1998; 26(2): 309-24. https://doi.org/10.1177/03635465980260022701.

2. Buckwalter J.A. Articular cartilage injuries. Clinical Orthopaedics Related Research. 2002; 402: 21–37. https://doi.org/10.1097/00003086-200209000-00004.

3. Khan W.S., Johnson D.S., Hardingham T.E. The potential of stem cells in the treatment of knee cartilage defects. Knee. 2010; 17(6): 369-74. https://doi.org/10.1016/j.knee.2009.12.003.

4. Freyria A.M., Mallein-Gerin F. Chondrocytes or adult stem cells for cartilage repair: The indisputable role of growth factors. Injury. 2012; 43(3): 259-265. https://doi.org/10.1016/j.injury.2011.05.035.

5. Kuroda R., Usas A., Kubo S., Corsi K., et al. Cartilage repair using bone morphogenetic protein 4 and muscle-derived stem cells. Arthritis Rheumatism. 2006: 54(2): 433–42. https://doi.org/10.1002/art.21632.

6. De Bari C., Dell'Accio F., Vanlauwe J., Eyckmans J., et al. Mesenchymal multipotency of adult human periosteal cells demonstrated by single-cell lineage analysis. Arthritis Rheum. 2006; 4: 1209–1221. https://doi.org/10.1002/art.21753.

Тізе буынының дегенеративті-дистрофиялық ауруларының синовиалды мембрананың мезенхималық дің жасушаларын қолдануға негізделген емі

Бәтпенов Н.Д. [1], Раймағамбетов Е.К. [2], Қорғанбекова Г.С. [3], Сәрсенова М.А. [4], Исабекова А.С. [5], Жүнісова М.С. [6], Огай В.Б. [7]

[1] Травматология және ортопедия ғылыми-зерттеу институтының директоры, Нұр-Сұлтан, Қазақстан. E-mail: niitokz@med.mail.kz

[2] №5 ортопедия бөлімшесінің меңгерушісі, Травматология және ортопедия ғылыми-зерттеу институты, Нұр-Сұлтан, Қазақстан. E-mail: raimagambetov_e@niito.kz

[3] №5 ортопедия бөлімшесінің дәрігер-травматологы, Травматология және ортопедия ғылыми-зерттеу институты, Нұр-Сұлтан, Қазақстан. E-mail: gsk28@mail.ru

[4] Ұлттық биотехнология орталығының ғылыми қызметкері, Нұр-Сұлтан, Қазақстан. Email: info@biocenter.kz

[5] Ұлттық биотехнология орталығының аға ғылыми қызметкері, Нұр-Сұлтан, Қазақстан. Email: info@biocenter.kz

[6] Ұлттық биотехнология орталығының кіші ғылыми қызметкері, Нұр-Сұлтан, Қазақстан. Email: info@biocenter.kz

[7] Ұлттық биотехнология орталығының дің жасушалары зертханасының меңгерушісі, Нұр-Сұлтан, Қазақстан. Email: info@biocenter.kz

Түйіндеме

Аутологиялық мезенхималық дің жасушаларын қолданып, тізе буындарының шеміршектерінің патологиясы бар 12 науқас сәтті емделді. Бірінші кезеңде барлық науқастар тізе буынының дәстүрлі артроскопиялық дебировкасынан өтті, оның барысында синовиалды сынама алынды. Содан кейін үлгі мезенхималық дің жасушаларын өсіру үшін Ұлттық биотехнология орталығына жіберілді. Ем үшін қажетті көлемдегі жасушалардың санын өсіргеннен кейін, материал зақымдалған буынның қуысына енгізілді. Нәтижелерді бағалау нәтижесі әдістің ауру ағымына оң әсер бар екенін көрсетті.

Түйін сөздер: тізе буынының дегенеративті-дистрофиялық аурулары, жасушалық технологиялар, мезенхималық дің жасушалары.

Treatment of Degenerative-Dystrophic Diseases of the Knee Joint Based on the use of Mesenchymal Stem Cells of the Synovial Membrane

Nurlan Batpenov [1], Yerik Raimagambetov [2], Gulzhanat Korganbekova [3], Madina Sarsenova [4], Assel Isabekova [5], Madina Zhunussova [6], Vyacheslav Ogay [7]

[1] Director of the Scientific Research Institute of Traumatology and Orthopedics, Nur-Sultan, Kazakhstan. E-mail: niitokz@med.mail.kz

[2] Head of the Department of Orthopedics No. 5, Scientific Research Institute of Traumatology and Orthopedics, Nur-Sultan, Kazakhstan. E-mail: raimagambetov_e@niito.kz

[3] Traumatologist of the Department of Orthopedics No. 5, Scientific Research Institute of Traumatology and Orthopedics, Nur-Sultan, Kazakhstan. E-mail: gsk28@mail.ru

[4] Researcher of the National Center for Biotechnology, Nur-Sultan, Kazakhstan. Email: info@biocenter.kz

[5] Senior Researcher of the National Center for Biotechnology, Nur-Sultan, Kazakhstan. Email: info@biocenter.kz

[6] Junior Researcher of the National Center for Biotechnology, Nur-Sultan, Kazakhstan. Email: info@biocenter.kz

[7] Head of Stem Cell Laboratory of the National Center for Biotechnology, Nur-Sultan, Kazakhstan. Email: info@biocenter.kz

Absrtact

Using autologous mesenchymal stem cells, 12 patients with pathology of the knee joint cartilage were successfully treated. At the first stage, all patients underwent traditional arthroscopic knee debridement, during which a sample of the synovium was taken, after which the sample was transferred to the National Center for Biotechnology for the cultivation of mesenchymal stem cells. After culturing a therapeutically effective number of cells, the material was punctured into the cavity of the affected joint. Evaluation of the results demonstrated a positive effect of the method on the course of the disease.

Key words: degenerative-dystrophic diseases of the knee joint, cell technologies, mesenchymal stem cells.

https://doi.org/10.52889/1684-9280-2020-2-52-24-30

УДК (616.748: 616-001.4-039.22) + 616-089.844
МРНТИ: 76.29.41

Краткое сообщение

Реконструктивно-восстановительные операции при замещении дефектов мягких тканей нижней конечности с применением сурального кожно – фасциального лоскута на дистальном основании

Балгазаров С.С. [1], Рамазанов Ж.К. [2], Абилов Р.С. [3], Долгов А.А. [4], Балгазаров А.С. [5], Морошан А.В. [6]

[1] Заведующий отделением травматологии № 4, Научно-исследовательский институт травматологии и ортопедии, Нур-Султан, Казахстан. E-mail: balgazarov_s@niito.kz

[2] Врач-ординатор отделения травматологии № 4, Научно-исследовательский институт травматологии и ортопедии, Нур-Султан, Казахстан. E-mail: zhanatay_r@bk.ru

[3] Врач-ординатор отделения травматологии № 4, Научно-исследовательский институт травматологии и ортопедии, Нур-Султан, Казахстан. E-mail: abilov_rs@bk.ru

[4] Ассистент кафедры травматологии и ортопедии, Медицинский университет Астана, Нур-Султан, Казахстан. E-mail: aadtravm@mail.ru

[5] Врач-ординатор отделения травматологии № 4, Научно-исследовательский институт травматологии и ортопедии, Нур-Султан, Казахстан. E-mail: balgazarov@inbox.ru

[6] Врач-ординатор отделения травматологии № 4, Научно-исследовательский институт травматологии и ортопедии, Нур-Султан, Казахстан. E-mail moroshartem92@gmail.com

Резюме

В статье представлены результаты первого этапа лечения 32 пациентов с длительно незаживающими дефектами мягких тканей голени и пяточных областей. Из них женщин было 14 пациентов, мужчин - 18. Возраст пациентов варьировал от 28 лет до 65 лет. Всем пациентам использовали суральный кожно – фасциальный лоскут на дистальном основании для замещения дефектов. Все лоскуты выжили и обеспечили хорошие функциональные результаты восстановленного кожного покрова стопы и голени. Во всех случаях суральный нерв включался в состав лоскута. В трех случаях наблюдалась краевая ишемизация лоскута.

Применение оперативных вмешательств по разработанной схеме при длительно незаживающих дефектах мягких тканей голени и пяточных областей позволило достигнуть полного заживления ран.

Ключевые слова: реконструктивно-восстановительные операции, дефекты мягких тканей нижней конечности, «суральный» кожно – фасциальный лоскут.

Травматология және ортопедия; 2020; 2 (52): 24-30
Поступила в редакцию: 22-04-2020
Принята к печати: 21-05-2020

Эта работа лицензируется в соответствии с международной лицензией Creative Commons Attribution 4.0

Corresponding author: Serik Balgazarov, Head of the Department of Traumatology No. 4, Scientific Research Institute of Traumatology and Orthopedics, Nur-Sultan, Kazakhstan.
Postal code: 010000
Address: Kazakhstan, Nur-Sultan, Abylai Khan Avenue, 15A
Phone: +7 701 544 2009
E-mail: balgazarov_s@niito.kz

ВВЕДЕНИЕ

Трофические незаживающие раны с дефектами мягких тканей голени, области голеностопного сустава, ахиллова сухожилия, лодыжек и пятки с обнажением глубоких анатомических структур представляют довольно сложную проблему. При выборе определенного метода реконструкции учитываются функциональные качества вновь создаваемого кожного (кожно-подкожного) покрова в области дефекта анатомические особенности данной зоны. Все это закономерно влияет на выбор врача при планировании любой реконструкции в этой зоне, основанной на адекватном кровоснабжении тканей [1].

В литературе описываются довольно много вариантов закрытия раневого дефекта в области нижней трети голени и стопы.

Применение свободной аутодермопластики не всегда в полной мере отвечают возросшим в последние годы требованиям, предъявляемым к функциональным и эстетическим результатам лечения [2]. Несвободная пересадка кожи, в пределах местных тканей возможна только при малых дефектах, так как анатомически область донорского места очень ограничена [3,4]. Пластика комплексными тканевыми лоскутами на сосудистых анастомозах дает довольно значительный избыток мягких тканей в области дефекта, а также является достаточно сложной в плане технической реализации и имеет большой риск регресса или гибели лоскута [5,6].

В последние годы все более широкое развитие получают методики одноэтапной реконструкции утраченного кожного покрова и мягких тканей с использованием лоскутов на сосудистых ножках с дистальным основанием.

Кожа и мягкие ткани задней поверхности голени как донорского участка для свободного лоскута на основе мышечно-кожных ветвей медиальной суральной артерии был впервые выявлен Тейлором и Дэниелом после исследования трупа [7]. Фасциокутанный суральный лоскут как реконструктивный вариант при потери мягких тканей нижней конечности в 1981 году был описан Понтеном [8]. В 1983 году Донски и Фогдестрам [9] представили дистально расположенный фасцио-кожный лоскут из суральной области, а затем Монтегут и Аллен, которые рассматривали лоскут перфоранта суральной артерии как жизнеспособную альтернативу миокожному лоскуту гастрокнемиуса [10]. Понятие нейрокожного островкового лоскута было предложено в 1992 году (Masquelet et al.) и описан суральный нейрокожной лоскут [11].

По данным литературы, артерии, сопровождающие поверхностные чувствительные нервы, дают питающие ветви к коже, и некоторые лоскуты могут быть сформированы над этой областью [3,12,13]. Формирование лоскутов с дистальным основанием определены в нескольких областях [14,15]. Нейрокожный лоскут на артерии, сопровождающей поверхностный суральный нерв, с дистальным основанием может быть использован для закрытия дефектов дистальных отделов нижних конечностей.

При перемещении сформированного сурального нейрокожного лоскута в область дефекта, его сосудистая ножка размещается в подкожном туннеле достаточного объема без натяжения, чтобы избежать нарушения кровообращения в лоскуте. На ложе донорского лоскута производится свободная аутодермопластика расщепленным кожным трансплантатом.

Цель исследования – усовершенствовать результаты хирургического лечения больных с дефектами мягких тканей нижней конечности.

МАТЕРИАЛ И МЕТОДЫ

В отделении травматологии №4 Научно-исследовательского института травматологии и ортопедии (НИИТО) с 2016 по 2019 гг. 32 пациентам проведены операции по замещению дефектов мягких тканей нижней конечности.

У всех пациентов были длительно незаживающие дефекты мягких тканей голени и пяточных областей. Из них женщин было 14, мужчин - 18. Возраст пациентов варьировал от 28 лет до 65 лет. Всем пациентам использовали «суральный» кожно – фасциальный лоскут на дистальном основании для замещения дефектов.

РЕЗУЛЬТАТЫ

Все лоскуты выжили и обеспечили хорошие функциональные результаты восстановленного кожного покрова стопы и голени. Во всех случаях суральный нерв включался в состав лоскута. В трех случаях наблюдалась краевая ишемизация лоскута. Донорские места закрывались расщеплёнными кожными трансплантатами одномоментно. После заживления послеоперационных ран больные выписывались на амбулаторное лечение. Наблюдалась временная потеря чувствительности в области стопы.

Клинические примеры

1. Пациент Д., 31 года, поступил 16.01.2018 г. с диагнозом: Хронический посттравматический остеомиелит левой пяточной кости, свищевая форма.

30.01.18 г. произведена операция: Секвестрнекрэктомия левой пяточной кости. Замещение дефекта мягких тканей левой пяточной икроножным несвободным нейрокожным лоскутом.В динамике полное приживление кожно-фасциального лоскута. Через 2 недели после операции больной выписан в удовлетворительном состоянии (рисунок 1).

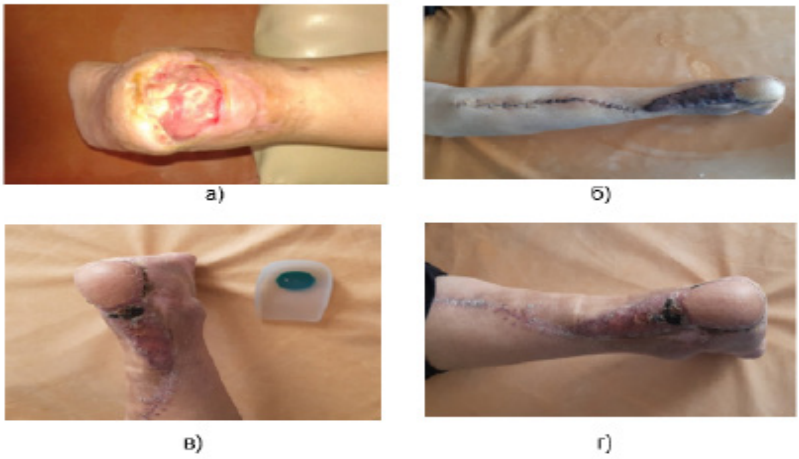

Рисунок 1 - Хронический посттравматический остеомиелит левой пяточной кости, язвенно-трофическая форма а) вид до операции; б) после операции замещения дефекта мягких тканей икроножным несвободным кожно-фасциальным лоскутом трофической раны левой пяточной области; в, г) результат через 2 недели

2. Пациент М., 65 лет, поступила в НИИТО 15.02.18 г. с диагнозом: Хронический гематогенный остеомиелит левой большеберцовой кости, свищевая форма.

Сопутствующий: Хронический гепатит В, Hbs – негативный вариант без Д агента. Стадия F0. Артериальная гипертония III степени, риск III. Хронический тонзилофарингит в стадии ремиссии.

Со слов пациентки и сопроводительной документации в детском возрасте перенесла гематогенный остеомиелит. В 2006 году отмечает появление свища с отделяемым, неоднократно лечилась амбулаторно и стационарно в условиях Атырауской областной больницы без эффекта. В августе 2017 года появились боли в области левой голени, прогрессирование хромоты и обильное отделяемое из раны.

21.08.2018 г. произведена операция: секвестрнекрэктомия левой большеберцовой кости. Замещение дефекта мягких тканей икроножным несвободным нейрокожным лоскутом трофической раны левой пяточной области. В послеоперационном периоде осложнений не было (рисунок 2).

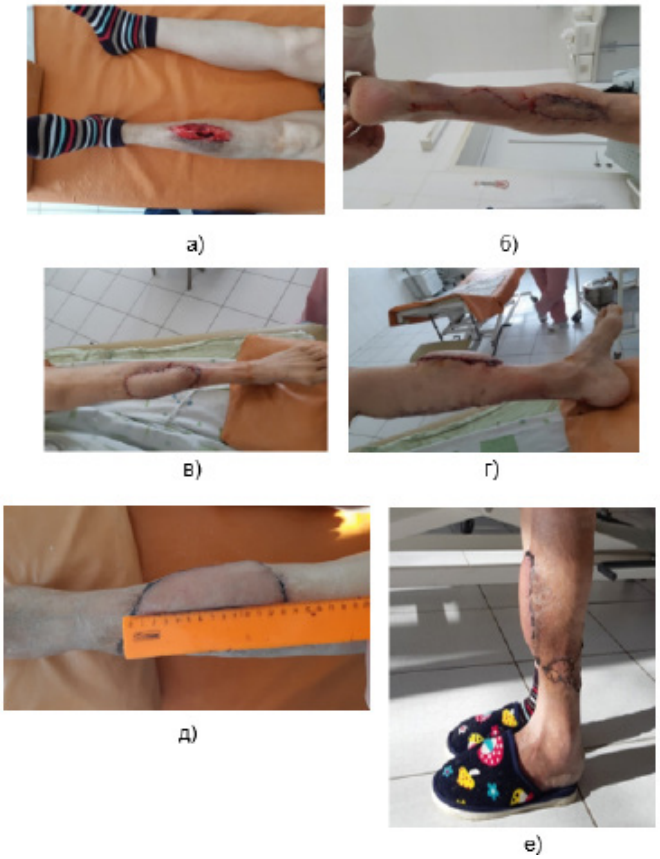

Рисунок 2 - Хронический гематогенный остеомиелит левой большеберцовой кости, свищевая форма а) вид до операции; б, в, г) после операции замещения дефекта мягких тканей икроножным несвободным кожно-фасциальным лоскутом ран левой голени; д, е) удовлетворительный результат через 15 дней

3. Пациент К., 39 лет, поступил в НИИТО 20.12.16 г. с диагнозом: Хронический остеомиелит правой пяточной кости, язвенно-трофическая форма.

Травма в 2015 году, в результате падения с высоты. Находился на стационарном лечении в отделении травматологии в г. Астана, где была произведена операция: Открытая репозиция, остеосинтез обеих пяточных костей спицами. Послеоперационный период без особенностей, был выписан на дальнейшее амбулаторное лечение. В динамике отмечает появление длительно незаживающей свищевой раны в области правого голеностопного сустава. Неоднократно лечился стационарно, без эффекта.

28.12.2016 года произведена операция: Секвестрнекрэктомия правой пяточной кости. Несвободная икроножная нейро-кожная суральная пластика трофической раны пяточной области правой стопы (рисунок 3).

Рисунок 3 - Хронический остеомиелит правой пяточной кости, язвенно-трофическая форма
а, б) после операции замещения дефекта мягких тканей икроножным несвободным кожно-фасциальным лоскутом трофической раны правой пяточной области; в, г) отдаленный результат через 4 месяца

4. Пациент Ш., 28 лет, поступил в НИИТО 14.08.17 г. с диагнозом: Хронический остеомиелит правой пяточной кости, язвенно-трофическая форма.

Травма 17.02.15 г., бытовая, в результате падения тяжелого предмета. С 17.02.15 по 13.03.15 гг. находился на стационарном лечении в отделении травматологии ОКБ г. Павлодар с диагнозом: Открытый оскольчатый перелом средней трети большеберцовой кости, фрагментарный перелом малоберцовой кости правой голени. Открытый перелом правой пяточной кости, со смещением. Открытый перелом головки и основания 5-й плюсневой кости. 26.02.15 г. - плановая операция: билокальный интрамедуллярный остеосинтез правой большеберцовой кости. В отдаленном послеоперационном периоде сформировался некроз мягких тканей тыла и пяточной области правой стопы. Неоднократно находился на стационарном лечении в ожоговом отделении 1-й ГКБ г. Павлодар, где 03.04.15 г. и 05.12.15 г. Проведены плановые операции: аутодермопластика правой стопы и пяточной области. В дальнейшем по активизации больного развился некроз и сформировалась трофическая рана. Лечился по месту жительства, без эффекта.

24.08.17 г. - произведена операция: секвестренкрэктомия, замещение дефекта мягких тканей икроножным нейрокожным суральным лоскутом трофической раны правой пяточной области (Рисунок 4). Больной также выписан с удовлетворительным результатом, полным приживлением лоскута.

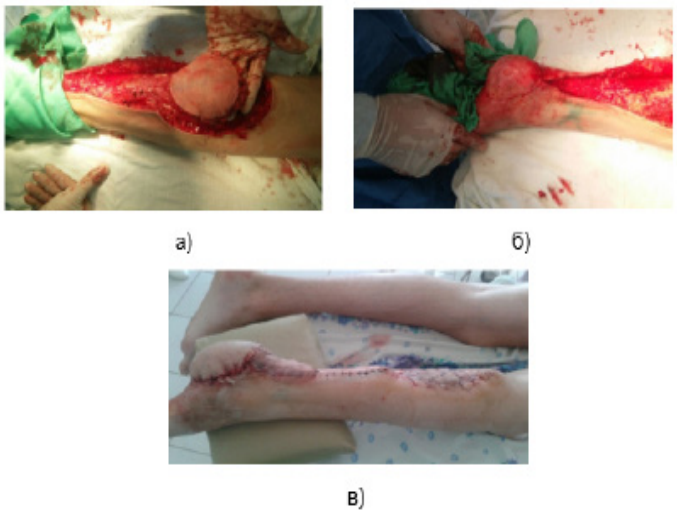

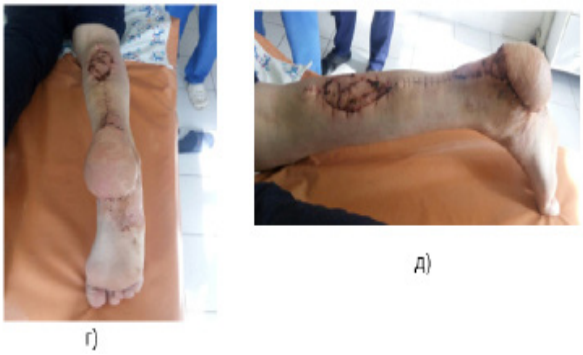

Рисунок 4 - Хронический остеомиелит правой пяточной кости, язвенно-трофическая форма
а, б, в) операция - секвестренкрэктомия, замещение дефекта мягких тканей икроножным нейрокожным суральным лоскутом трофической раны правой пяточной области; г, д) результат через 15 дней перед выпиской

5. Пациент П., 42 лет, поступил в НИИТО 17.07.2019 г. с диагнозом: Хронический остеомиелит костей правой голени, язвенно-трофическая форма. Длительно незаживающая гранулирующая рана правой голени.

В 1981 г. в 4-х летнем возрасте получил перелом костей правой голени, лечился стационарно по месту жительства в Сайрамской ЦРБ. Впоследствии развился остеомиелит, неоднократно лечится амбулаторно и стационарно по месту жительства с забором мягких тканей на гистологическое исследование (со слов больного). В течении последних 2 лет отмечает появление незаживающей ран со зловонным запахом (рисунок 5).

Рисунок 5 - Хронический остеомиелит костей правой голени, язвенно-трофическая форма. Длительно незаживающая гранулирующая рана правой голени
а) вид до операции, длительно незаживающая язвенно-трофическая правой голени; б, в) состояние после операции - секвестрнекрэктомия костей правой голени и пластика нейрокожным суральным лоскутом трофической раны правой голени; г, д) результат через 20 дней

23.08.2019 г. Произведена операция - секвестрнекрэктомия костей правой голени и пластика нейрокожным суральным лоскутом трофической раны правой голени.

Больной через 20 дней после операции выписан в удовлетворительном состоянии. Приживление нейрокожного сурального лоскута на правой голени удовлетворительное.

ВЫВОДЫ

Применение оперативных вмешательств по разработанной схеме при длительно незаживающих дефектах мягких тканей голени и пяточных областей позволяет достигнуть полного заживления ран.

Пластика суральным лоскутом является одномоментной процедурой. Этот лоскут имеет широкую дугу ротации на своей ножке, а его износостойкость позволяет использовать его при закрытии дефектов на опорной поверхности.

Значительным преимуществом метода пластики островковым лоскутом с дистальным основанием является возможность подготовки лоскута довольно большого размера при относительно небольшой его толщине и незначительной деформации донорского места без потери магистрального кровотока конечности.

К недостаткам можно отнести эстетический дефект в области оперативного вмешательства и временное нарушение чувствительности латеральной поверхности стопы, как результат пересеченияурального нерва.

ЛИТЕРАТУРА

1. Пшениснов К.П. Принципы реконструкции нижней конечности // Избранные вопросы пластической хирургии. – 2003. – Т. 1. – № 9. – С. 48.

Pshenisnov K.P. Printsipy rekonstruktsii nizhnei konechnosti (Lower limb reconstruction principles) [in Russian]. Izbrannye voprosy plasticheskoi khirurgii. 2003; 1(9): 48.

2. Атясов Н.И., Перетягин С.П. Система активного хирургического лечения тяжелообожженных – новая эра в комбустиологии // Материалы научной конференции: Актуальные проблемы травматологии и ортопедии. Часть II, Темическая травма. – 2001. – С. 6-8.

Atiasov N.I., Peretiagin S.P. Sistema aktivnogo khirurgicheskogo lecheniia tiazheloobozhzhennykh – novaia era v kombustiologii (The system of active surgical treatment of severely burned patients - a new era in combustiology) [in Russian]. Materialy nauchnoi konferentsii: Aktual'nye problemy travmatologii i ortopedii. Chast' II, Temicheskaia travma. 2001; 6-8.

3. Blondeel P.N., Morris S.F., Hallock G.G., Neligan P.C. Perforator Flaps: anatomy, technique and clinical applications. QMP, Inc. 2006; 1098.

4. Yanai A., Park S., Iwao T., Nakamura N. Reconstruction of a skin defect of the posterior heel by a lateral calcaneal flap. Plast Reconstr Surg. 1985; 75: 642-646. https://doi.org/10.1097/00006534-198505000-00003.

5. Hallock G.G. The medial approach to the sural vessels to facilitate microanastomosis about the knee. Ann Plast Surg. 1994; 32: 388. https://doi.org/10.1097/00000637-199404000-00012.

6. Гусак В.К., Фисталь Э.Я., Баринов Э.Ф., Штутин А.А. Термические субфасциальные поражения. – Донецк. – 2000. – С. 192.

Gusak V.K., Fistal' E.Ia., Barinov E.F., Shtutin A.A. Termicheskie subfastsial'nye porazheniia (Thermal subfascial lesions) [in Russian]. Donetsk. 2000; 192.

7. Taylor G.I., Daniel R.K. The anatomy of several free flap donor sites. Plast Reconstr Surg. 1975; 3(56): 243–253. https://doi.org/10.1097/00006534-197509000-00001.

8. Pontén B. The fasciocutaneous flap: its use in soft tissue defects of the lower leg. Br J Plast Surg.1981; 2(34): 215–220. https://doi.org/10.1016/S0007-1226(81)80097-5.

9. Donski P.K., Fogdestram I. Distally based fasciocutaneous flap from the sural region. A preliminary report. Scand J Plast Reconstr Surg. 1983; 3(17): 191–196. https://doi.org/10.3109/02844318309013118.

10. Montegut W.J., Allen R.J. Sural artery perforator flap as an alternative for the gastrocnemius myocutaneous flap. The 90th Annual Scientific Assembly of the Southern Medical Association. Baltimore. MD. 1996.

11. Masquelet A.C., Romana M.C., Wolf G. Skin island flaps supplied by the vascular axis of the sensitive superficial nerves: anatomic study and clinical experience in the leg. Plast Reconstr Surg. 1992; 6(89): 1115–1121. https://doi.org/10.1097/00006534-199206000-00018.

12. Hasegawa M., Torii S., Katoh H., Esaki S. The distally based superficial sural artery flap. Plastic and reconstructive surgery, 1994; 93(5): 1012-1020. https://doi.org/10.1097/00006534-199404001-00016.

13. Yilmaz M., Karatas O., Barutcu A. The distally based superficial sural artery island flap: Clinical experiences end modifications. Plastic and reconstructive surgery. 1998; 102(7): 2358-2367. https://doi.org/10.1097/00006534-199812000-00013.

14. Bertelli J.A., Kaleli T. Retrograde-flow neurocutaneous island flaps in the forearm: Anatomic basis and clinical results. Plast Reconstruct Surg. 1995; 95: 851-859.

15. Bertelli J.A., Khoury Z. Neurocutaneous island flaps in the hand: Anatomical basis and preliminary results. Br J Plast Surg. 1992; 45: 586-590. https://doi.org/10.1016/0007-1226(92)90024-R.

Аяқтың жұмсақ тіндерінің ақауларын қалпына келтіруге бағытталған, дистальды негізді «суральды» фасциальды тері қиындысын қолдану арқылы жасалған оталар

Балғазаров С.С.[1], Рамазанов Ж.К.[2], Әбілов Р.С.[3], Долгов А.А.[4], Балғазаров А.С.[5], Морошан А.В.[6]

[1] №4 травматология бөлімшесінің меңгерушісі, Травматология және ортопедия ғылыми-зерттеу институты, Нұр-Сұлтан, Қазақстан. E-mail: balgazarov_s@niito.kz

[2] №4 травматология бөлімшесінің дәрігер-ординаторы, Травматология және ортопедия ғылыми-зерттеу институты, Нұр-Сұлтан, Қазақстан. E-mail: zhanatay_r@bk.ru

[3] №4 травматология бөлімшесінің дәрігер-ординаторы, Травматология және ортопедия ғылыми-зерттеу институты, Нұр-Сұлтан, Қазақстан. E-mail: abilov_rs@bk.ru

[4] Травматология және ортопедия кафедрасының ассистенті, Астана медициналық университеті, Нұр-Сұлтан, Қазақстан. E-mail: aadtravm@mail.ru

[5] № 4 травматология бөлімшесінің дәрігер-ординаторы, Травматология және ортопедия ғылыми-зерттеу институты, Нұр-Сұлтан, Қазақстан. E-mail: balgazarov@inbox.ru

[6] № 4 травматология бөлімшесінің дәрігер-ординаторы, Травматология және ортопедия ғылыми-зерттеу институты, Нұр-Сұлтан, Қазақстан. E-mail: moroshartem92@gmail.com

Түйіндеме

Аяқтың жұмсақ тіндерінің ұзақ уақыт жазылмай жүрген ақауларын әзірленген сызба бойынша хирургиялық шараларды қолдану ақау орнының қалпына келуіне мүмкіндік береді. Суральдық қиындымен пластика жасау бірмезеттік емшара болып табылады. Бұл қиындының тармақтарында кең ротациялық доғасы болады, ал оның тозуға қарсы төзімділігі ақауды жабу кезінде тірек беткейін қолдануға мүмкіндік береді.

Дистальды негізді аралшық тәрізді пластика жасау әдісінің маңызды басымшылығы – жұқа болғанымен едәуір үлкен көлемді тері қиындысын дайындауға және аяқтың магистральді қанайнылымына әсер етпей донорлық орынды тек аздап деформациялауға мүмкіндік береді. Бұл әдістің кемшілігі ретінде ота жасалған аумақтағы эстетикалық ақауды және суральдық жүйкенің кесілуінің салдарынан аяқ басының латеральдық беткейінің сезімталдығының уақытша бұзылуын қарастыруға болады.

Түйін сөздер: реконструктивті хирургия, аяқтың жұмсақ тіндерінің ақаулары, «суральды» фасциальды тері қиындысы.

Reconstructive-Recovery Surgeries for Replacing Defects of Lower Extremity Soft Tissues of the Lower Extremity Using a Sural Fascial Skin Flap on the Distal Base

Serik Balgazarov [1], Zhanatay Ramazanov [2], Ruslan Abilov [3], Alexey Dolgov [4], Amanzhol Balgazarov [5], Artem Moroshan [6]

[1] Head of the Department of Traumatology No. 4, Scientific Research Institute of Traumatology and Orthopedics, Nur-Sultan, Kazakhstan. E-mail: balgazarov_s@niito.kz

[2] Traumatologist of the Department of Traumatology No. 4, Scientific Research Institute of Traumatology and Orthopedics, Nur-Sultan, Kazakhstan. E-mail: zhanatay_r@bk.ru

[3] Traumatologist of the Department of Traumatology No. 4, Scientific Research Institute of Traumatology and Orthopedics, Nur-Sultan, Kazakhstan. E-mail: abilov_rs@bk.ru

[4] Assistant of the Department of Traumatology and Orthopedics, Astana Medical University, Nur-Sultan, Kazakhstan. E-mail: aadtravm@mail.ru

[5] Traumatologist of the Department of Traumatology No. 4, Scientific Research Institute of Traumatology and Orthopedics, Nur-Sultan, Kazakhstan. E-mail: balgazarov@inbox.ru

[6] Traumatologist of the Department of Traumatology No. 4, Scientific Research Institute of Traumatology and Orthopedics, Nur-Sultan, Kazakhstan. E-mail: moroshartem92@gmail.com

Abstract

The article presents the results of the first stage treatment of 32 patients with long-term non-healing defects of lower leg and heel soft tissues. There were 14 women and 18 men. The patients age ranged from 28 to 65 years old. We used sural fasciocutaneous flap on a distal base to replace defects in all patients.

All flaps survived and provided good functional results of the restored skin of the foot and lower leg. In all cases, the sural nerve was included in the flap. In three cases, marginal ischemia of the flap was observed. The use of surgical interventions according to the developed method for long-term non-healing defects of lower leg and heel soft tissues made it possible to achieve complete injury healing.

Key words: reconstructive surgery, soft tissue defects of the lower extremity, "sural" fasciocutaneous flap.

https://doi.org/10.52889/1684-9280-2020-2-52-31-33

УДК: 616.748.54-089.844
МРНТИ: 76.29.41

Описание клинического случая

Восстановление дефекта ахиллова сухожилия трансплантатами из полусухожильной и тонкой мышц

Батпенов Н.Д.[1], Мурсалов Н.К. [2], Раймагамбетов Е.К. [3], Ахметов С.Б.[4]

[1] Директор Научно-исследовательского института травматологии и ортопедии, Нур-Султан, Казахстан. E-mail: niitokz@med.mail.kz

[2] Заведующий отделением травматологии № 5, Научно-исследовательский институт травматологии и ортопедии, Нур-Султан, Казахстан. E-mail: mursalov_n@niito.kz

[3] Заведующий отделением ортопедии № 5, Научно-исследовательский институт травматологии и ортопедии, Нур-Султан, Казахстан. E-mail: raimagambetov_e@niito.kz

[4] Врач-ординатор отделения ортопедии № 5, Научно-исследовательский институт травматологии и ортопедии, Нур-Султан, Казахстан. E-mail: ahmetov_s@niito.kz

Резюме

В статье описан клинический случай пациента с дефектом ахиллова сухожилия трансплантатами из полусухожильной и тонкой мышц. Пациенту было проведено вмешательство по восстановлению функции ахиллова сухожилия путем восполнения ее дефекта аутотрансплантатом из полусухожильной и тонкой мышц бедра. Предлагаемая нами методика восстановления дефекта ахиллова сухожилия является уникальной. Данная методика требует дальнейшего изучения и в благоприятном исходе лечения внедрить данную методику для широкого применения.

Ключевые слова: аутотрансплантация в травматологии, дефект ахиллова сухожилия, клинический случай.

Травматология және ортопедия; 2020; 2 (52): 31-33
Поступила в редакцию: 12-05-2020
Принята к печати: 25-05-2020

Эта работа лицензируется в соответствии с международной лицензией Creative Commons Attribution 4.0

Corresponding author: Yerik Raimagambetov, Head of the Department of Orthopedics No. 5, Scientific Research Institute of Traumatology and Orthopedics, Nur-Sultan, Kazakhstan.
Postal code: 010000
Address: Kazakhstan, Nur-Sultan, Abylai Khan Avenue, 15A
Phone: +7 701 999 2259
E-mail: raimagambetov_e@niito.kz

ВВЕДЕНИЕ

Разрыв ахиллова сухожилия наиболее часто встречающееся закрытое повреждение и составляет 19-32%случаевотвсехповреждений крупныхсухожилий [1,2]. Чаще всего встречается у мужчин молодого трудоспособного возраста, чем у женщин. Наблюдается рост числа людей с повреждением ахиллова сухожилия как среди спортсменов, так и среди обычного населения, при этом эти повреждения вовремя не диагностируются. В отдаленном периоде восстановить повреждение ахиллова сухожилия трудная задача из-за сокращения мышц, наличия спаек, нарушения растяжимости. Лечение пациентов с разрывами ахиллова сухожилия должно быть направлено на восстановление целостности ахиллова сухожилия и возврат пациента к физической активности на уровне, близком к таковому до травмы. Категоричные рекомендации по выбору способа лечения отсутствуют, так что он определяется предпочтениями пациента и хирурга с учетом опыта и желаемых функциональных результатов. В научной литературе описываются несколько методик восстановления дефекта ахиллова сухожилия. Их можно разделить на четыре группы: ее удлинение, использование местных тканей голени и стопы (перемещение сухожилий малоберцовых мышц, сухожилия длинного сгибателя первого пальца стопы), применением свободных ауто- и аллотрансплантатов (выкраивание лоскутов из широкой фасции бедра и т.п.), а также применение синтетических материалов.

Цель – восстановление функции ахиллова сухожилия путем восполнения ее дефекта аутотрансплантатом из полусухожильной и тонкой мышц бедра.

ОПИСАНИЕ КЛИНИЧЕСКОГО СЛУЧАЯ

В травматологическом отделении №5 Научно-исследовательского института травматологии и ортопедии в 2019 году поступил больной Б., 63 лет с застарелым повреждением ахиллова сухожилия. Давность повреждения 2 года. Разрыв ахиллова сухожилия диагностирован через 3 дня после травмы. Больному было предложено оперативное лечение, но пациент отказался. Дефект ахиллова сухожилия при клиническом осмотре в момент поступления на операцию (два года от момента повреждения) составлял 9 см., по УЗИ - 10 см. Во время операции после мобилизации остатков сухожилия и иссечения рубцов до здоровой ткани дефект составил 11 см. Для его восполнения был взят сухожильный трансплантат из полусухожильной (M. semitendinosus) и тонкой (M. Gracilis) длиной 22 см с помощью стриппера. Эти сухожилия согнуты на два и прошиты между собой на всем протяжении, таким образом получился трансплантат длиной 11 см и диаметром 1,5 см. Концы трансплантата фиксированы к остаткам ахиллова сухожилия в проксимальном конце в «конец в конец» и в дистальном конце путем переплетения по Pulvertaft (рисунок 1). В послеоперационном периоде была наложена передняя гипсовая лонгета от кончика пальцев до коленного сустава в положении подошвенного сгибания стопы на 20 градусов в течение 4 недель, затем стопы вывели в физиологическое положение и продолжили иммобилизацию еще на 2 недели.

Рисунок 1 - Восстановление дефекта ахиллова сухожилия аутотрансплантатом

ОБСУЖДЕНИЕ

По данной методике оперирован один больной. После снятия иммобилизации начата реабилитация. Через три месяца после операции больной уверенно стоял на носках, сгибание стопы – 30 градусов, разгибание – 10 градусов.

Разработанный метод восстановления застарелого разрыва ахиллова сухожилия позволяет устранить большой дефект с помощью аутотрансплантата. Похожую методику применяет Sarzaeem M.M. и соавторы из Ирана [3], но они в качестве трансплантата используют только полусухожильную мышцу. Во всех проведенных 11 операциях они получили хорошие результаты и рекомендуют данную методику применять при дефекте более 6 см. Английские ученые Maffulli N. с соавторами сообщают о применении в качестве трансплантата тонкой мышцы в 21 случаях больным с давностью повреждения 3-9 месяцев и об их хорошем результате [4].

В доступном обзоре научной литературы мы не встретили о предлагаемой нами методике восстановления дефекта ахиллова сухожилия.

ВЫВОДЫ

Предлагаемая нами методика восстановления дефекта ахиллова сухожилия является уникальной. Данная методика требует дальнейшего изучения и в благоприятном исходе лечения внедрить данную методику для широкого применения.

ЛИТЕРАТУРА

1. Myerson M.S. Reconstructive foot and. Baltimor: Elselvier Saunders, 2005. 486 p.

2. Травматология: национальное руководство / Под ред. Г.П. Котельникова, С.П. Миронова. М.: ГЭОТАР-Медиа; 2008. - 776 с. ISBN: 978-5-9704-4550-1.

Travmatologiia: natsional'noe rukovodstvo (Traumatology: national guidelines) [in Russian]. Pod red. G.P. Kotel'nikova, S.P. Mironova. M.: GEOTAR-Media; 2008: 776 p. ISBN: 978-5-9704-4550-1.

3. Sarzaeem M.M., Lemraski M.B., Safdari F. Chronic Achilles tendon rupture reconstruction using a free semitendinosus tendon graft transfer. Knee Surg Sports Traumatol Arthrosc. 2012; 20(7): 1386-1391. https://doi.org/10.1007/s00167-011-1703-x.

4. Maffulli N., Leadbetter W.B. Free gracilis tendon graft in neglected tears of the achilles tendon. Clin J Sport Med. 2005; 15(2): 56-61. https://doi.org/10.1097/01.jsm.0000152714.05097.ef.

Ахилл сіңірінің ақауын жартылай сіңір немесе жұқа бұлшықет трансплантаты арқылы қалпына келтіру

Бәтпенов Н.Д. [1], Мурсалов Н.К. [2], Раймағамбетов Е.К. [3], Ахметов С.Б. [4]

[1] Травматология және ортопедия ғылыми-зерттеу институтының директоры, Нұр-Сұлтан, Қазақстан. E-mail: niitokz@med.mail.kz

[2] №5 травматология бөлімшесінің меңгерушісі, Травматология және ортопедия ғылыми-зерттеу институты, Нұр-Сұлтан, Қазақстан. E-mail: mursalov_n@niito.kz

[3] №5 ортопедия бөлімшесінің меңгерушісі, Травматология және ортопедия ғылыми-зерттеу институты, Нұр-Сұлтан, Қазақстан. E-mail: raimagambetov_e@niito.kz

[4] №5 ортопедия бөлімшесінің дәрігер-травматологы, Травматология және ортопедия ғылыми-зерттеу институты, Нұр-Сұлтан, Қазақстан. E-mail: ahmetov_s@niito.kz

Түйіндеме

Бұл жұмыста ахилл сіңірінің ескі жарақаты бар науқасты емдеудің клиникалық жағдайы сипатталған. Сіңір ақауы жартылай сіңірлі және жіңішке бұлшық еттен трансплантаттау арқылы қалпына келтірілді. Біздің ұсынған ахилл сіңірінің ақауын қалпына келтіру әдісін бұрын қолдану бойынша қолжетімді әдебиет көздерінде деректер жоқ. Бұл әдіс әрі қарай зерттеуді қажет етеді және емдеудің тиімді нәтижесі болған кезде кеңінен қолдану үшін тәжірибеге енгізуге ұсынылады.

Түйін сөздер: травматологиядағы аутотрансплантация, ахилл сіңірінің ақаулығы, клиникалық жағдай.

Reconstruction of the Achilles Tendon Defect with Semitendinosus and Gracilis Grafts

Nurlan Batpenov [1], Nagmet Mursalov [2], Yerik Raimagambetov [3], Sanat Akhmetov [4]

[1] Director of the Scientific Research Institute of Traumatology and Orthopedics, Nur-Sultan, Kazakhstan. E-mail: niitokz@med.mail.kz

[2] Head of the Department of Traumatology No. 5, Scientific Research Institute of Traumatology and Orthopedics, Nur-Sultan, Kazakhstan. E-mail: mursalov_n@niito.kz

[3] Head of the Department of Orthopedics No. 5, Scientific Research Institute of Traumatology and Orthopedics, Nur-Sultan, Kazakhstan. E-mail: raimagambetov_e@niito.kz

[4] Traumatologist of the of the Department of Orthopedics No. 5, Scientific Research Institute of Traumatology and Orthopedics, Nur-Sultan, Kazakhstan. E-mail: ahmetov_s@niito.kz

Abstract

The article describes a clinical case of a patient with Achilles tendon defect with grafts from semitendinosus and gracilis muscles. The patient underwent an intervention to restore the function of the Achilles tendon by filling its defect with an autograft from the semitendinosus and gracilis muscles of the thigh. Our proposed technique for the restoration of the Achilles tendon defect is unique. This technique requires further study and, in a favorable treatment outcome, introduce this technique for widespread use.

Key words: autotransplantation in traumatology, Achilles tendon defect, clinical case.

https://doi.org/10.52889/1684-9280-2020-2-52-34-38

УДК 616-001.1: 616.71-007.234
МРНТИ: 76.29.41

Описание клинического случая

Результат хирургического лечения врожденной кифосколиотической деформации поясничного отдела позвоночника

Сериков С.Ж.[1], Абдалиев С.С. [2]

[1] *Врач-ординатор отделения ортопедии № 6, Научно-исследовательский институт травматологии и ортопедии, Нур-Султан, Казахстан. E-mail: serik_140@mail.ru*
[2] *Заведующий отделением ортопедии № 6, Научно-исследовательский институт травматологии и ортопедии, Нур-Султан, Казахстан. E-mail: abdaliev_s@niito.kz*

Резюме

Прогрессирование врожденной деформации позвоночника при боковых и заднебоковых полупозвонках требует раннего радикального хирургического лечения с полной коррекцией деформации и восстановления анатомо-физиологических изгибов позвоночника. Уровень и протяженность фиксации выбирается индивидуально, длительность металлофиксации зависит от времени формирования спондилодеза.

Представлен клинический случай двухэтапного хирургического лечения дорсальным доступом пациента с прогрессирующей кифосколиотической деформацией. В результате проведенных операций достигнута полная коррекция деформации с сохранением правильного баланса туловища.

Ключевые слова: кифосколиотическая деформация, хирургическое лечение, добавочные полупозвонки.

Травматология және ортопедия; 2020; 2 (52): 34-38
Поступила в редакцию: 28-05-2020
Принята к печати: 12-06-2020

Эта работа лицензируется в соответствии с международной лицензией Creative Commons Attribution 4.0

Corresponding author: Serik Serikov, Traumatologist of the Department of Orthopedics No. 6, Scientific Research Institute of Traumatology and Orthopedics, Nur-Sultan, Kazakhstan.
Postal code: 010000
Address: Kazakhstan, Nur-Sultan, Abylai Khan Avenue, 15A
Phone: +7 775 351 5685
E-mail: serik_140@mail.ru

ВВЕДЕНИЕ

Врожденные аномалии развития позвоночника на фоне нарушения формирования и слияния тел позвонков в поясничном отделе и зоне грудопоясничного перехода встречаются более чем в 50% случаев всех пороков развития позвоночника у детей [1,2].

Проблема хирургического лечения пациентов, страдающих от деформаций позвоночника связанных с врожденными аномалиями развития позвонков является актуальной, так как до настоящего времени не исследованы оптимальные алгоритмы хирургического лечения таких пациентов, а консервативное лечение не только не исправляет деформацию, она даже не останавливает прогрессию патологии. Хирургической коррекции врожденной деформации позвоночника посвящено множество исследований, но она остается до сих пор чрезвычайно актуальной – по той причине, что каждый пациент ставит перед хирургом целый ряд трудноразрешимых задач. Врожденные сколиозы и кифозы имеют различное происхождение и требуют индивидуального подхода не только при лечении, но и в диагностике. Особенностью пациентов с врожденными пороками развития позвоночника является склонность к быстрому прогрессированию в процессе роста, что в дальнейшем приводит к формированию вторичных изменении со стороны костной и других систем, таких как грубые вторичные деформаций позвоночника и грудной клетки, патологии со стороны нервной, сердечно-сосудистой, дыхательной и других систем.

Врожденные сколиозы развиваются в результате воздействия эндогенных (внутренних – генетическая предрасположенность, гипоксия) и экзогенных (внешних – тератогенные факторы в гестационном периоде, воздействие вальпроевой [3] и борной кислот [4], курение и алкоголь [5], факторов организму матери в период внутриутробного развития, который соответствует 4-16 неделям гестационного развития плода. Генетические факторы и факторы окружающей среды преобладают над другими этиологическими факторами. По локализации врожденные пороки встречаются в следующем образом: в грудном отделе – 64%, грудопоясничном – 20%, поясничном – 11%, пояснично-крестцовом переходе – 5% [6].

ОПИСАНИЕ КЛИНИЧЕСКОГО СЛУЧАЯ

Пациент М. 7 лет. Диагноз: Врожденный кифосколиоз поясничного отдела позвоночника 2 степени на фоне нарушения формирования позвонков. Добавочные полупозвонки L2-L3 слева, L3-L4 справа.

Госпитализирован с жалобами на прогрессирование деформации, боли в поясничном отделе позвоночника, быструю утомляемость.

Со слов мамы деформацию заметили с 4 летнего возраста. В динамике отмечается прогрессирование деформации позвоночника. В связи с этим консультирован травматологом-ортопедом в Научно-исследовательском институте травматологии и ортопедии (НИИТО), рекомендовано оперативное лечение.

При осмотре: Ходит самостоятельно, без дополнительных средств на опору.

При осмотре асимметрия реберных дуг, надплечий и лопаток. Кифосколиотическая деформация в поясничном отделе позвоночника. При паравертебральной пальпации незначительные боли в поясничном отделе позвоночника. Движение в поясничном отделе позвоночника незначительно ограничены. Фронтальный и сагиттальный баланс туловища сохранен.

Неврологический статус. Сознание ясное. Черепно-мозговые нервы без особенностей. Зрачки D = S, реакции живые, симметричные, мимика симметрична, язык по средней линии, фонация в норме. Сила в мышцах конечностей сохранена. Сухожильные рефлексы (D = S). Симптом Ласега отрицательный. Функция тазовых органов не нарушена.

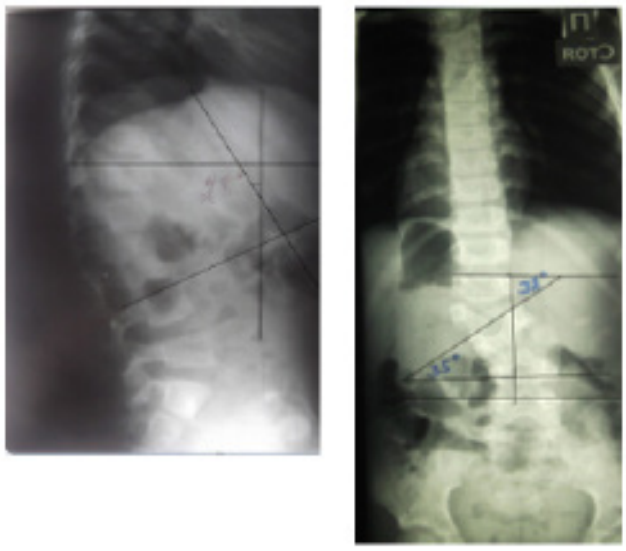

Рисунок 1 - Спондилография в 2-х проекциях

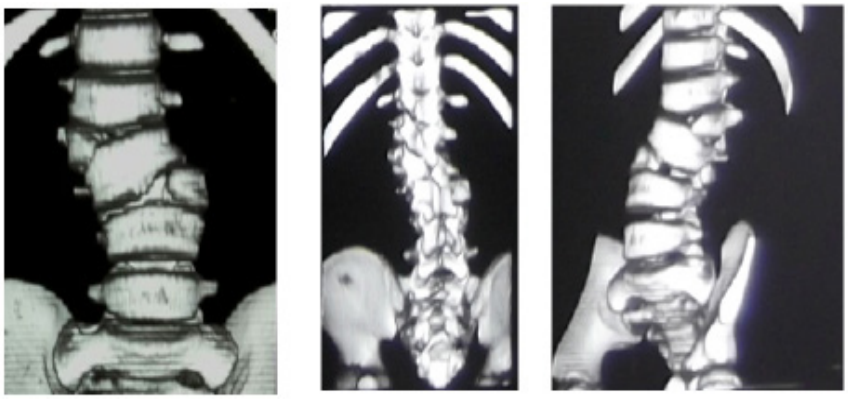

Рисунок 2 - Компьютерная томография 3D реконструкции поясничного отдела позвоночника (видны добавочные полупозвонки на уровне L2-L3, L3-L4 позвонков)

На подготовительном этапе проводили рентгенологическое (рисунок 1), КТ-исследования (рисунок 2), осмотры специалистов.

В ходе клинического разбора и обсуждение случая нами было рекомендовано оперативное вмешательство, опираясь на следующие морфологические механизмы формирования деформации позвоночника в данном случае: 1) развитие локального кифоза поясничного отдела позвоночника с дальнейшей тенденцией к прогрессированию обусловленное задне-боковым расположением полупозвонков (рисунок 2).

2) наличие двух зон роста полупозвонка справа в отличии от левой, которая имела только одну. В следствии неравномерного роста полупозвонков развился и продолжал наростать фронтальный дисбаланс туловища (рисунок 1).

В связи с этим решено и произведено два оперативных лечения.

13.04.17 г. Экстирпация заднебокового полупозвонка L3-L4 справа, коррекция и стабилизация врожденной деформации позвоночника дорсальной металлоконструкцией. Задний локальный спондилодез (рисунок 3).

16.11.17 г. Экстирпация заднебокового полупозвонка L2-L3 слева, коррекция и стабилизация врожденной деформации позвоночника домонтаж дорсальной металлоконструкцией. Задний локальный спондилодез (рисунок 4).

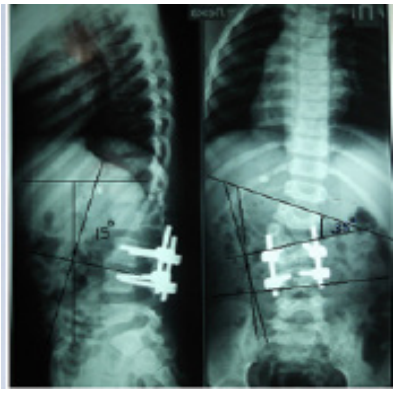

Рисунок 3 - Экстирпация заднебокового полупозвонка L3-L4 справа, коррекция и стабилизация врожденной деформации позвоночника дорсальной металлоконструкцией. Задний локальный спондилодез

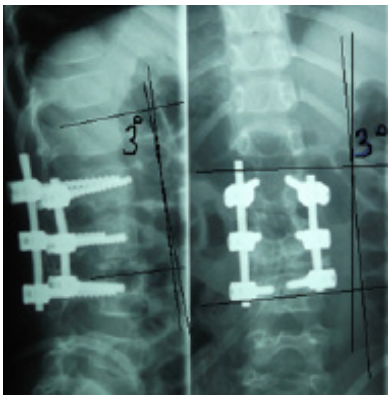

Рисунок 4 - Экстирпация заднебокового полупозвонка L2-L3 слева, коррекция и стабилизация врожденной деформации позвоночника домонтаж дорсальной металлоконструкцией. Задний локальный спондилодез

По истечении 2 лет (после 2-ой операции) для подтверждения состоятельности спондилодеза произведена компьютерная томографии.

На КТ определяется состоятельность спондилодеза 3600, в связи с чем произведено удаление металлоконструкции.

У пациента достигнуто полное восстановление сагиттального и фронтального балансов.

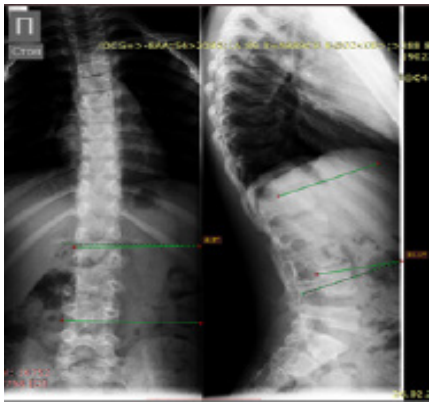

Рисунок 5 - Состояние после удаления металлоконструкции

ВЫВОДЫ

Прогрессирование врожденной деформации позвоночника при боковых и заднебоковых полупозвонках требует раннего радикального хирургического лечения с полной коррекцией деформации и восстановления анатомо-физиологических изгибов позвоночника.

Уровень и протяженность фиксации выбирается индивидуально, длительность металлофиксации зависит от времени формирования спондилодеза.

ЛИТЕРАТУРА

1. Мушкин А.Ю. Хирургическая коррекция несистемных угловых кифозов у детей (туберкулезный спондилит, врожденные пороки позвонков): Автореф. дис.д-ра мед. наук. – СПб. – 2000.

Mushkin A.Iu. Khirurgicheskaia korrektsiia nesistemnykh uglovykh kifozov u detei (tuberkuleznyi spondilit, vrozhdennye poroki pozvonkov) (Surgical correction of non-systemic angular kyphosis in children (tuberculous spondylitis, congenital vertebral malformations) [in Russian]. Avtoref. dis.d-ra med. nauk. SPb, 2000.

2. Ульрих Э.В. Аномалии развития позвоночника у детей: руководство для врачей. – СПб. – 1995. ISBN 5-85503-092-X

Ul'rikh E.V. Anomalii razvitiia pozvonochnika u detei: rukovodstvo dlia vrachei (Spinal anomalies in children: a guide for doctors) [in Russian]. SPb. 1995; ISBN 5-85503-092-X

3. Serville F., Carles D., Guibaud S., Dallay D. Fetal valproate phenotype is recognisable by mid pregnancy. Am J Med Genet. 1988; 29(1): 171-185. https://dx.doi.org/10.1136%2Fjmg.26.5.348

4. Wéry N., Narotsky M.G., Pacico N., Kavlock R.J. et al. Defects in cervical vertebrae in boric acid-exposed rat embryos are associated with anterior shifts of hox gene expression domains. Birth Defects Res A Clin Mol Teratol. 2003; 67(1): 59-67. https://doi.org/10.1002/bdra.10031

5. Erol B., Kusumi K., Lou J., Dormans J.P. Etiology of Congenital Scoliosis. The University of Pennsylvania Orthopaedic Journal. 2002; 15: 37–42.

6. Jasani V. Congenital Scoliosis. J Postgrad Med Edu Res 2017; 51(2): 95-102.

Туа біткен омыртқа бағанының бел бөлігінде кифосколиотикалық деформациясы бар науқасты хирургиялық емдеудің нәтижесі

Серіков С.Ж.[1], Абдалиев С.С [2]

[1] №6 травматология бөлімшесінің дәрігер-ординатор, Травматология және ортопедия ғылыми зерттеу институты, Нұр-Сұлтан, Қазақстан. E-mail: serik_140@mail.ru

[2] №6 травматология бөлімшесінің меңгерушісі, Травматология және ортопедия ғылыми зерттеу институты, Нұр-Сұлтан, Қазақстан. E-mail: abdaliev_s@niito.kz

Түйіндеме

Бүйірлік және артқы жартылай омыртқасы бар туа біткен омыртқа қисаюының үдеуі қисаюды толық түзетуге және омыртқадағы анатомиялық-физиологиялық иілулерді қалпына келтіруге бағытталған радикалды хирургиялық ота жасауды қажет етеді. Бекіту құрылғысының деңгейі мен ұзындығы әр жағдайда жеке таңдалады әрі металлбекітпенің ұзындығы спондиллездің қалыптасқан уақытына да байланысты болады.

Прогрессивті кифосколиотикалық қисаюы бар науқаста дорсалды жолмен жасалған екі кезеңді хирургиялық емнің клиникалық жағдайы ұсынылды. Жасалған отаның нәтижесінде дененің дұрыс тепе-теңдігін сақтай отырып, деформацияны толықтай түзетуге қол жеткізілді.

Түйін сөздер: кифосколиотикалық қисаю, хирургиялық ем, қосымша жартылай омыртқалар.

Result of Surgical Treatment Congenital Kyphoscoliotic Deformity Lumbar Spine

Serik Serikov [1], Seidaly Abdaliyev [2]

[1] Traumatologist of the Department of Orthopedics No. 6, Scientific Research Institute of Traumatology and Orthopedics, Nur-Sultan, Kazakhstan. E-mail: serik_140@mail.ru

[2] Head of the Department of Orthopedics No. 6, Scientific Research Institute of Traumatology and Orthopedics, Nur-Sultan, Kazakhstan. E-mail: abdaliev_s@niito.kz

Abstract

The progression of congenital deformity of the spine with lateral and posterolateral hemivertebrae requires early radical surgical treatment with full correction of the deformity and restoration of the anatomical and physiological curves of the spine. The level and length of fixation is selected individually; the duration of fixation depends on the time of fusion formation.

A clinical case of a two-stage surgical treatment with dorsal access of a patient with progressive kyphoscoliotic deformity is presented. As a result of the operations, a complete correction of the deformation was achieved while maintaining the correct balance of the body.

Key words: kyphoscoliotic deformity, surgical treatment, additional semi-vertebrae.

https://doi.org/10.52889/1684-9280-2020-2-52-39-42

УДК 616.743.1-009.12 + 616.711-007.55-021.3
МРНТИ: 76.29.41

Описание клинического случая

Лечение пациента с сочетанием врожденной мышечной кривошеи и идиопатического сколиоза верхне-грудного отдела позвоночника

Щербина А.Ю.[1], Абдалиев С.С.[2], Естай Д.Ж.[3]

[1] *Врач-ординатор отделения ортопедии №6, Научно-исследовательский институт травматологии и ортопедии, Нур-Султан, Казахстан. E-mail: a999333@mail.ru*
[2] *Заведующий отделением ортопедии №6, Научно-исследовательский институт травматологии и ортопедии, Нур-Султан, Казахстан. E-mail: abdaliev_s@niito.kz*
[3] *Врач приемно-диагностического отделения, Научно-исследовательский институт травматологии и ортопедии, Нур-Султан, Казахстан. E-mail: daniyar.estay@gmail.com*

Резюме

Представлен клинический случай сочетания таких патологий опорно-двигательного аппарата, как врожденная мышечная кривошея и идиопатический сколиоз у одного пациента, а также этапного оперативного лечения с последующей оценкой результатов в динамике.

Мы сделали вывод, что при своевременном лечении деформации шеи в раннем детском возрасте, можно было бы избежать проведение операции на грудном отделе позвоночника.

Ключевые слова: идиопатический сколиоз, мышечная кривошея, оперативное лечение.

Травматология және ортопедия; 2020; 2 (52): 39-42
Поступила в редакцию: 12-04-2020
Принята к печати: 03-05-2020

Эта работа лицензируется в соответствии с международной лицензией Creative Commons Attribution 4.0

Corresponding author: Alexander Shcherbina, Traumatologist of the Department of Orthopedics No.6, Scientific Research Institute of Traumatology and Orthopedics, Nur-Sultan, Kazakhstan.
Postal code: 010000
Address: Kazakhstan, Nur-Sultan, Abylai Khan Avenue, 15A
Phone: +7 771 103 1790
E-mail: a999333@mail.ru

ВВЕДЕНИЕ

Идиопатический сколиоз - распространенное заболевание, общая частота которого в современной литературе составляет 0,47–5,2%. Соотношение женщин и мужчин колеблется от 1,5:1 до 3:1 и существенно увеличивается с возрастом. Форма кривой и распространенность сколиоза зависят не только от пола, но и от генетических факторов и возраста начала [1,2]. Пациенты со сколиозом подразделяются на разные типы в зависимости от возраста начала, этиологии, тяжести и типа искривления. Каждый тип показывает разные характеристики, такие как скорость продвижения кривой, степень и характер трехмерной деформации. Высокая скорость прогрессирования дуги и раннее начало сколиоза являются отрицательными прогностическими параметрами неблагоприятного исхода при идиопатическом сколиозе, таком как синдром грудной недостаточности [2]. В доступной литературе крайне редко встречается сочетание таких патологий опорно-двигательного аппарата, как врожденная мышечная кривошея и идиопатический сколиоз у одного пациента [3].

На сегодня недостаточно данных исследований с четкими стандартами диагностических критериев и протоколами исследований, которые сопоставимы друг с другом.

Цель описания - представить клинический случай сочетания таких патологий опорно-двигательного аппарата, как врожденная мышечная кривошея и идиопатический сколиоз у одного пациента, а также этапного оперативного лечения с последующей оценкой результатов в динамике

ОПИСАНИЕ КЛИНИЧЕСКОГО СЛУЧАЯ

Пациент Б., 2002 г.р. Госпитализирован в плановом порядке на оперативное лечение с диагнозом: врожденная мышечная кривошея слева. При поступлении пациент предъявляет жалобы на ограничение движений в шейном отделе позвоночника, деформацию шеи, наклон головы.

Со слов пациента наличие деформации обнаружили в 2015 году (т.е. уже в подростковом возрасте).

При осмотре пациента определяется укорочение и утолщение грудино-ключично-сосцевидной мышцы слева, наклон головы влево и поворот вправо. При дальнейшем осмотре также была обнаружена деформация грудного отдела позвоночника во фронтальной плоскости, которая приводила к определенной компенсации мышечной кривошеи и позволяла голове оставаться в вертикальном положении.

По рентгенологическим данным был диагностирован идиопатический С-образный левосторонний сколиоз верхне-грудного отдела позвоночника III степени (угол деформации 40° по Cobb).

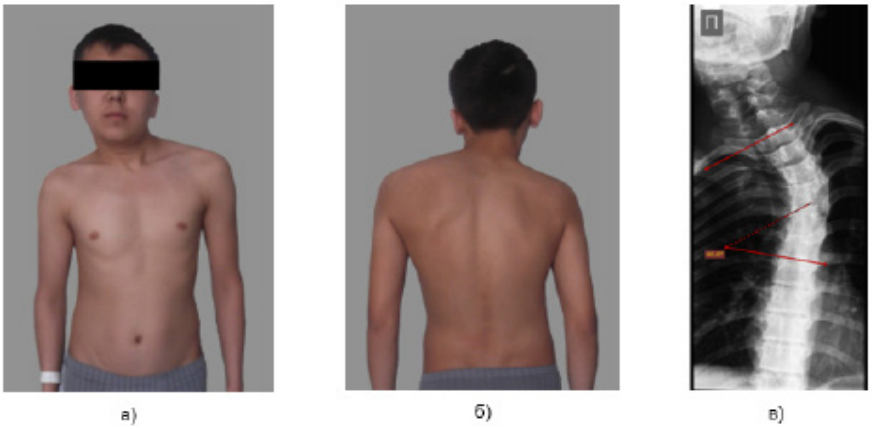

Рисунок 1 - Врожденная мышечная кривошея и идиопатический сколиоз: а, б - до операции, в - рентгенограмма до операции

ОБСУЖДЕНИЕ

На клиническом разборе случая было принято решение этапного оперативного лечения: I этап – коррекция сколиоза эндокорректором, задний спондилодез. Уровень фиксации от Th1 до Th8. Коррекция составила 34° по Cobb, остаточная деформация 6°. После операции отмечается увеличение наклона головы влево за счет коррекции деформации позвоночника.

После восстановления пациента, через 1 месяц, произведен II этап лечения – миотомия грудино-ключично-сосцевидной мышцы слева по Зацепину. Голова в послеоперационном периоде фиксирована гипсовой повязкой.

Такое решение обосновано тем, что при сохранении деформации верхне-грудного отдела позвоночника после операции на мышечной кривошее голову пришлось бы фиксировать в положении сильного наклона вправо на весь срок гипсовой иммобилизации.

На контрольном осмотре через 1 месяц после операции отмечается уменьшение деформации грудного отдела позвоночника и шеи.

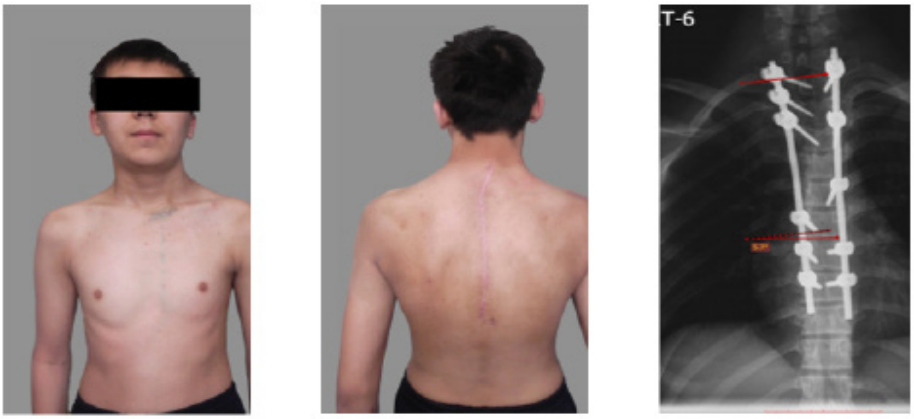

г) д) е)

Рисунок 2 - Уменьшение деформации грудного отдела позвоночника и шеи: г, д - после операции, е - контрольная рентгенограмма

ВЫВОДЫ

В заключении хотелось бы обратить внимание на важность ранней диагностики врожденных патологий опорно-двигательного аппарата, которые требуют сначала консервативного лечения уже в младенческом и раннем детском возрасте и при неэффективности, своевременного оперативного. На примере данного случая, когда нельзя исключить вероятность развития дуги искривления позвоночника как компенсации мышечной кривошеи, можно сделать вывод, что при своевременном лечении в раннем детском возрасте деформации шеи впоследствии, возможно было бы избежать операции на грудном отделе позвоночника.

ЛИТЕРАТУРА

1. Konieczny M.R., Senyurt H., Krauspe R. Epidemiology of adolescent idiopathic scoliosis. Journal of children's orthopaedics, 2013; 7(1): 3-9. https://doi.org/10.1007/s11832-012-0457-4.

2. Yu M., Diao Y., Sun Y., Zhang F. et al. Evaluation of a combined approach to the correction of congenital cervical or cervicothoracic scoliosis. The Spine Journal, 2019; 19(5): 803-815. https://doi.org/10.1016/j.spinee.2018.11.006.

3. Talmage M.S., Nielson A.N., Heflin J. A. et al. Prevalence of hip dysplasia and associated conditions in children treated for idiopathic early-onset scoliosis—don't just look at the spine. Journal of Pediatric Orthopaedics, 2020; 40(1): e49-e52. https://doi.org/10.1097/BPO.0000000000001390.

Мойынның туа біткен бұлшықеттік қисаюы мен жоғарғы кеуде омыртқасының идиопатиялық сколиозын хирургиялық жолмен түзету

Щербина А.Ю.[1], Абдалиев С.С.[2], Естай Д.Ж.[3]

[1] №6 травматология бөлімшесінің дәрігер-ординаторы, Травматология және ортопедия ғылыми зерттеу институты, Нұр-Сұлтан, Қазақстан. E-mail: a999333@mail.ru

[2] №6 травматология бөлімшесінің меңгерушісі, Травматология және ортопедия ғылыми зерттеу институты, Нұр-Сұлтан, Қазақстан. E-mail: abdaliev_s@niito.kz

[3] Қабылдау-диагностикалық бөлімшесінің дәрігері,Травматология және ортопедия ғылыми зерттеу институты, Нұр-Сұлтан, Қазақстан. E-mail: daniyar.estay@gmail.com

Түйіндеме

Мақалада мойынның туа біткен бұлшықеттік қисаюы мен жоғарғы кеуде омыртқасының идиопатиялық сколиозы секілді патологияның бірлесіп кездесуінде сатылы хирургиялық емдеудің клиникалық жағдайы ұсынылды.

Мойынның бұлшықеттік қисаюын түзету үшін ерте балалық шақта уақытылы хирургиялық ем жасалғанда омыртқа жотасына ота жасаудың қажеті туындамас еді деген қорытынды жасадық.

Түйін сөздер: идиопатиялық сколиоз, мойынның бұлшықеттік қисаюы, хирургиялық емдеу.

Treatment of a Patient with a Combination of Congenital Muscle Torticollis and Idiopathic Scoliosis of the Upper Thoracic Spine

Alexander Shcherbina [1], Seidaly Abdaliyev [2], Daniyar Yestay [3]

[1] *Traumatologist of the Department of Orthopedics No. 6, Scientific Research Institute of Traumatology and Orthopedics, Nur-Sultan, Kazakhstan. E-mail: a999333@mail.ru*

[2] *Head of the Department of Orthopedics No. 6, Scientific Research Institute of Traumatology and Orthopedics, Nur-Sultan, Kazakhstan. E-mail: abdaliev_s@niito.kz*

[3] *Physician of the Reception and Diagnostic Department, Scientific Research Institute of Traumatology and Orthopedics, Nur-Sultan, Kazakhstan. E-mail: daniyar.estay@gmail.com*

Abstract

A clinical case of a combination of such pathologies of the musculoskeletal system as congenital muscular torticollis and idiopathic scoliosis in one patient, as well as stage surgical treatment with subsequent assessment of the results in dynamics is presented.

We concluded that with timely treatment of neck deformity in early childhood, surgery on the thoracic spine could have been avoided.

Key words: idiopathic scoliosis, muscle torticollis, surgical treatment.

https://doi.org/10.52889/1684-9280-2020-2-52-43-48

УДК 005.4.061:614.2
МРНТИ: 76.29.41

Письмо редактору

Основные виды документации системы менеджмента качества Научно-исследовательского института травматологии и ортопедии

Кумекбаева С.Б.

Заведующая службой поддержки пациента и внутреннего контроля, Научно-исследовательский институт травматологии и ортопедии, Нур-Султан, Казахстан.
E-mail: saule_22_73@mail.ru

Резюме

Эффективное управление качеством медицинской помощи возможно при четком установлении документированных требований как к качеству медицинских услуг, так и к производственным процессам. Одним из самых сложных и трудоемких этапов внедрения системы менеджмента качества является разработка документации. В статье представлены основные виды документации системы менеджмента качества Научно-исследовательского института травматологии и ортопедии, регламентирующие требования к качеству медицинской помощи и гарантирующие конкурентоспособность медицинского учреждения в условиях рыночной экономики.

Ключевые слова: система менеджмента качества, качество медицинской помощи, травматолого-ортопедическая служба.

Травматология және ортопедия; 2020; 2 (52): 43-48
Поступила в редакцию: 03-06-2020
Принята к печати: 15-06-2020

Эта работа лицензируется в соответствии с международной лицензией Creative Commons Attribution 4.0

Corresponding author: Saule Kumekbayeva, Head of Patient Support and Internal Control Service, Scientific Research Institute of Traumatology and Orthopedics, Nur-Sultan, Kazakhstan.
Postal code: 010000
Address: Kazakhstan, Nur-Sultan, Abylai Khan Avenue, 15A
Phone: +77013798788
E-mail: saule_22_73@mail.ru

ВВЕДЕНИЕ

По определению Всемирной организации здравоохранения, основные требования к качеству медицинской помощи выражаются в следующем: каждый пациент должен получить такой комплекс диагностической и терапевтической помощи, который бы привел к оптимальным для здоровья этого пациента результатам. Вопросы повышения качества медицинских услуг в мире решаются путем внедрения в медицинские организации современных систем управления качеством, основанных на международных стандартах качества ISO 9000, 9001, 9004 - 2008. Сертификат соответствия ISO 9001 – признан в большинстве стран мира, как независимый показатель качества поставляемых товаров и услуг.

Стандарт качества серии ISO 9001 применим в медицинских учреждениях как базовый, с обязательной разработкой и внедрением внутренних документов, в зависимости от специфики работы медицинского учреждения.

Внедрение системы менеджмента качества (СМК) позволяет значительно повысить результативность и эффективность работы специализированного медицинского учреждения, качество предоставляемых медицинских услуг пациентам и удовлетворенность потребителей и других заинтересованных сторон. Эффективное управление качеством медицинской помощи возможно при четком установлении документированных требований как к качеству медицинских услуг, так и к производственным процессам [1]. Одним из самых сложных этапов внедрения СМК является разработка документации. Необходимо определить объем и структуру документации СМК, установить единые требования, нормы и правила создания, оформления и использования документов.

Данные требования разрабатываются в соответствии с нормативно-правовыми актами, относящимися к специализированной медицинской помощи и ресурсному обеспечению (коечный фонд, кадры, материально-техническое обеспечение, лекарственные средства и изделия медицинского назначения). Для объективного доказательства правильности выполнения работ при оказании медицинской помощи, регулярной фиксации данных идентификации медицинской услуги на этапах ее жизненного цикла персоналом ведутся соответствующие записи (протоколы). Таким образом, в медицинской организации формируется комплект внутренней документации, регламентирующей процесс оказания медицинской помощи на всех этапах и ее качество, что является обязательным требованием международного стандарта ИСО 9001 версии 2000 [2,3].

В соответствии с международным стандартом ИСО 9001 документами СМК необходимо управлять. Документированные процедуры «Управление документацией» и «Управление протоколами качества (записями)» относятся к обязательным требованиям [4]. В этих документах определяются средства управления:

-проверка документов на адекватность до их выпуска;

-анализ и актуализация по мере необходимости, и переутверждение документов;

-утверждение документов, подтверждающих адекватность перед их выпуском, идентификация изменений;

-обеспечение наличия действующих версий документов на местах их применения;

- обеспечение четкости оформления документов, простоты идентификации;

-обеспечение идентификации документов внешнего происхождения и управления их распространением;

-предотвращение непреднамеренного использования устаревших документов и применения соответствующей их идентификации в случае необходимости их хранения.

ОСНОВНАЯ ЧАСТЬ

Нами представлены основные виды документации СМК Научно-исследовательского института травматологии и ортопедии (НИИТО), регламентирующие требования к медицинской помощи «Политика и цели в области качества», «Руководство по качеству», карты процесса, стандартные операционные процедуры В НИИТО на этапе разработки и внедрения СМК, сотрудниками отдела менеджмента и качества совместно с руководством была определена структура документации института, включающая все виды документов, регламентирующих параметры качества услуг, процессы их создания и обеспечения (рисунок 1).

Документы первого уровня «Политика и цели в области качества» и «Руководство по качеству» - основной нормативный документ, детально описывающий выполнение требований к системе менеджмента и раскрывающий основные пути решения поставленных в области качества задач.

Второй уровень - документированные процедуры – Карты процесса, необходимые для функционирования системы («Управление документацией», «Управление финансами», «Мониторинг и экспертиза медицинских услуг», «Лечебная деятельность», «Корректирующие действия», «Предупреждающие действия» и т.д.), стандартные операционные процедуры (СОП), устанавливающие требования к ключевым и вспомогательным процессам оказания медицинской помощи, и методические инструкции, описывающие методики выполнения необходимых процедур.

К документам третьего уровня относятся регистрационные записи (протоколы) по качеству, содержащие достигнутые результаты деятельности.

К базовому уровню относятся внутренние нормативные документы по конкретным вопросам деятельности в системе качества, должностные инструкции, положения о подразделениях, рабочие инструкции. Законы Республики Казахстан (РК), приказы Министерства здравоохранения РК, внешняя нормативная документация составляют нормативно-законодательный уровень документации СМК.

Рисунок 1 - Структура документации системы менеджмента качества Научно-исследовательского института травматологии и ортопедии

СМК в НИИТО основана на принципах и требованиях международных стандартов:

- ориентация на потребителя (пациента);
- лидерство руководства;
- вовлечение работников;
- процессный подход;
- системный подход к управлению;
- постоянное улучшение;
- принятие решений на основе фактов;
- взаимовыгодные отношения с поставщиками.

Лидерство руководства обеспечено участием всех членов команды высшего руководства в создании и постоянном совершенствовании системы управления качеством и безопасностью медицинской деятельности.

Основополагающим документом СМК является политика и цели в области качества и безопасности медицинской деятельности. Политика отражает миссию и ценности медицинской организации [5]. СМК описана в «Руководстве по качеству НИИТО» в соответствии с требованиями международного стандарта ИСО 9001, внедрена и применяется в работе подразделений в области предоставления профильных медицинских услуг. Это означает следующее:

-определены и применяются процессы, необходимые для СМК;

-определена последовательность и взаимодействие этих процессов;

-определены критерии оценки процессов;

-процессы обеспечены необходимыми ресурсами и информацией;

-процессы систематически контролируются;

-определены методы и меры, необходимые для воздействия на эти процессы с целью повышения их эффективности и достижения запланированных параметров.

Этический кодекс описывает систему правил или этических принципов, управляющих поведением персонала НИИТО.

«Документированная процедура» или Карты процесса означает установленный и описанный способ осуществления деятельности или процесса. Каждая разработанная документированная процедура должна отвечать, как минимум, на шесть вопросов:

- что необходимо сделать?
- кто должен это сделать?
- когда необходимо это сделать?
- почему, на каком основании необходимо это сделать?
- где необходимо это сделать?
- каким образом это делается?

Типовой состав структурных элементов документированной процедуры приведен в таблице 1.

Документированные процедуры разработаны в виде стандартов и методических инструкций и составили группу обязательных документов СМК. При разработке стандартов учитывались нормативно-законодательные требования, а также требования потребителей и требования к внутренним производственным процессам учреждения. Методические инструкции разрабатывались для описания методик оценки функционирования СМК: процессов, качества медицинской помощи, удовлетворенности потребителей.

Для специалистов, осуществляющих разработку документов СМК, внедрен стандарт «Порядок разработки стандартов и методических инструкций НИИТО», регламентирующий требования к оформлению и утверждению документированных процедур, их учетной регистрации и актуализации.

С целью разработки локальных нормативных актов по направлениям качества и безопасности медицинской деятельности (положений, стандартных операционных процедур, инструкций и алгоритмов) созданы рабочие группы по направлениям качества и безопасности медицинской деятельности. Согласование проектов локальных нормативных актов возложено на руководителей структурных подразделений, заместителей директора по направлению деятельности, специалистов службы поддержки пациентов и внутреннего контроля (аудита) и юридического отдела. По каждому направлению качества и безопасности медицинской деятельности утверждено положение, отражающее принципы работы и реестр документов, стандартизирующих процессы.

Таблица 1 - Структура документированной процедуры

Структурный элемент	Состав
Титульный лист	Название учреждения, обозначение и наименование документа, год выпуска, дата утверждения, ФИО и должность лица, утвердившего документ
Содержание	Перечень всех разделов, подразделов и приложений с указанием номеров страниц
Общие положения/область применения	Наименование объекта документирования и специалистов, для которых использование данного документа обязательно
Нормативные ссылки	Перечень и полное наименование всех документов, на которые дается ссылка в тексте данного документа
Термины и определения	Разъясняется смысл используемых в документе терминов в целях однозначного их толкования или приводится ссылка на документ, в котором представлены определения используемых терминов
Обозначения и сокращения	Перечень обозначений и сокращений и их расшифровка
Ответственность и полномочия	Уровни ответственности персонала при взаимодействии на этапах выполнения процесса
Описание (основная часть)	Основные сведения об объекте описания и (или) положения, общие для всех этапов выполнения процесса
Приложения	Материал обязательного, рекомендуемого или справочного характера
Лист согласования	Подписи должностных лиц, осуществлявших согласование документа
Лист ознакомления	Подписи должностных лиц, ознакомившихся с документом
Лист регистрации изменений	Перечень всех предшествующих редакций документа с указанием причины и содержания изменений в табличной форме

Разработанные проекты локальных нормативных актов, стандартизирующих процессы, прошли апробацию на рабочем месте специалистов под непосредственным контролем руководителей структурных подразделений, готовый пакет документов утвержден приказом директора.

В структурных подразделениях НИИТО определены уполномоченные по качеству (руководители структурных подразделений, старшие медицинские сестры). СОПы по процессам размещены на каждом рабочем месте. Члены рабочей группы и уполномоченные по качеству структурных подразделений осуществляют плановый и внеплановый аудит соблюдения сотрудниками установленных для каждого процесса требований. Проводится непрерывная работа по разработке новых и актуализации ранее утвержденных документов СМК с учетом меняющегося законодательства, условий деятельности медицинской организации и внедрения новых технологий.

В рамках внедрения СМК в НИИТО организована обратная связь с потребителями медицинских услуг, население информировано о возможности инициировать работу с инцидентами и несоответствиями, сообщив о них:

- по телефону доверия «оставь отзыв о нашей работе»;
- по телефону «Call-центра»;
- оставив отзыв на официальном сайте НИИТО;
- оставив отзыв в «Ящиках жалоб и предложений»

Проблемы организации оказания медицинской помощи и пути их решения обсуждаются на заседаниях внутрибольничных комиссий, членами которого являются заместители директора НИИТО, руководители структурных подразделений.

В 2018 году НИИТО по результатам внешней комплексной оценки и решением аккредитационной комиссии признан аккредитованным с присвоением первой категории со сроком на три года.

В настоящее время, НИИТО продолжает стандартизировать процессы медицинской деятельности, внедряется пациент-ориентированная система медицинского сервиса.

ВЫВОДЫ

Результатом внедрения системы менеджмента качества в Научно-исследовательском институте травматологии и ортопедии стало получение сертификатов соответствия СТ РК ИСО 9001-2009 (ISO 9001:2008) «Системы менеджмента качества. Требование» в 2015 году, СТ РК ISO 9001:2016 (ISO 9001:2015) «Системы менеджмента качества. Требование» в 2017 году и СТ РК ISO 9001:2016 (ISO 9001:2015) «Системы менеджмента качества. Требование» в 2019 году применительно к научной, медицинской деятельности, послевузовскому образованию в области травматологии и ортопедии до 2022 года, что подтвердило своевременность и правильность принятого решения о внедрении системы менеджмента качества и эффективность метода ее внедрения.

В плане перспективного развития - аккредитация на соответствие международным стандартам качества и безопасности.

ЛИТЕРАТУРА

1. Панисар С.С., Карсон-Стивенса Э., Савиллы С.А., Шейха А. Повышение качества медицинской помощи и безопасности пациентов в медицинских организациях / Наглядное руководство. - М., 2016. – 160 с. ISBN 978-5-9704-3897-8

Panisar S.S., Karson-Stivensa E., Savilly S.A., Sheikha A. Povyshenie kachestva meditsinskoi pomoshchi i bezopasnosti patsientov v meditsinskikh organizatsiiakh (Improving the quality of medical care and patient safety in medical organizations) [in Russian]. Nagliadnoe rukovodstvo. M., 2016: 160 p. ISBN 978-5-9704-3897-8

2. Стандарт ИСО 9001:2000, Рекомендации по применению. Методы менеджмента качества.

Standart ISO 9001:2000, Rekomendacii po primeneniju. Metody menedzhmenta kachestva (ISO 9001: 2000, Application Note. Quality management methods) [in Russian].

3. Бедорева И.Ю., Фомичев Н.Г., Садовой М.А., Самарина В.Ю. Роль принципов всеобщего менеджмента качества в управлении федеральным учреждением здравоохранения // Хирургия позвоночника. – 2006. – №4. – С. 75-83. https://doi.org/10.14531/ss2006.4.75-83.

Bedoreva I.Iu., Fomichev N.G., Sadovoi M.A., Samarina V.Iu. Rol' printsipov vseobshchego menedzhmenta kachestva v upravlenii federal'nym uchrezhdeniem zdravookhraneniia (The role of the principles of total quality management in the management of a federal healthcare institution) [in Russian]. Khirurgiia pozvonochnika. 2006; 4: 75-83. https://doi.org/10.14531/ss2006.4.75-83

4. Стандарт ИСО 9001:2000, Руководство по применению в области здравоохранения.

Standart ISO 9001:2000, Rukovodstvo po primeneniju v oblasti zdravoohranenija (ISO 9001: 2000, Guidance for health care applications) [in Russian].

5. Батпенов Н.Д., Баймагамбетов Ш.А., Жакупова Б.С., Касенаева З.С. Ретроспективный анализ деятельности клиники НИИ травматологии и ортопедии // Травматология және ортопедия. – Астана. – 2016. – Т. 1-2. – №35-36. – С. 10-23.

Batpenov N.D., Baimagambetov Sh.A., Zhakupova B.S., Kasenaeva Z.S. Retrospektivnyi analiz deiatel'nosti kliniki NII travmatologii i ortopedii (Retrospective analysis of the activities of the clinic of the Research Institute of Traumatology and Orthopedics) [in Russian]. Travmatologiia zhəne ortopediia. Astana. 2016; 1-2(35-36): 10-23.

Травматология және ортопедия ғылыми зерттеу институтының сапа менеджменті жүйесі

Көмекбаева С.Б.

Науқастарды қолдау және ішкі бақылау қызметінің меңгерушісі, Травматология және ортопедия ғылыми зерттеу институты директоры, Нұр-Сұлтан, Қазақстан. E-mail: saule_22_73@mail.ru

Түйіндеме

Тиімді медициналық көмектің сапасын нақты белгілеу құжатталған қойылатын талаптарды, медициналық қызмет сапасы, сондай-ақ өндірістік процестерді басқару кезінде мүмкін болады. Сапа менеджменті жүйесін енгізу ең күрделі және еңбекті көп қажет ететін кезеңдері құжаттаманы әзірлеу бірі болып табылады. Бірыңғай талаптар орнату, нормалар мен ережелер жасау, ресімдеу және құжаттарды пайдалану үшін көлемі мен сапа менеджменті жүйесі құжаттамасының құрылымын анықтау қажет.

Мақалада Травматология және ортопедия ғылыми-зерттеу институтының медициналық көмекті регламенттейтін талаптар және медициналық мекеменің нарықтық экономика жағдайында бәсекеге қабілеттілігіне кепілдік беретін сапа менеджменті жүйесі құжаттамасының негізгі түрлері көрсетілген.

Түйін сөздер: сапа менеджменті жүйесі, медициналық көмектің сапасы, травматологиялық-ортопедиялық қызмет.

Quality management system of Scientific Research Institute of Traumatology and Orthopedics

Saule Kumekbayeva

Head of Patient Support and Internal Control Service, Scientific Research Institute of Traumatology and Orthopedics, Nur-Sultan, Kazakhstan. E-mail: saule_22_73@mail.ru

Abstract

The effective quality management demands clear-cut documented requirements both for the qualities of medical services and for the processes of production. Working out of the documentation is one of the most complicated and labor-intensive stages of quality management system introduction. The organization should determine a volume and structure of quality management system documentation, establish common requirements, norms and rules of formation, execution and use of the documents. The article presents main types of quality management system documents, worked out at NIITO, which regulate the requirements for medical care and ensure a competitiveness of medical institution in conditions of market economy.

Key words: quality management system, levels and types of QMS documentation for medical institution.

МАЗМҰНЫ

Баубеков М.Б., Мермуканова А.И., Көмекбаева С.Б., Карибджанов Б.Б.
Травматология және ортопедия ғылыми зерттеу институтының өз стратегиялық жоспарын іске асыру барысындағы клиникалық қызметінің 2018-2019 жылдардағы көрсеткіштері 4

Искаков Е.С., Жақсыбекова Г.К., Бермағамбетова Г.Н., Секенова Р.Қ.
2019 жылы жарақаттар мен жазатайым оқиғалар кезінде медициналық көмек көрсетудің біріктірілген моделін енгізу бойынша жол картасын жүзеге асырудың қорытындысы 13

Бәтпенов Н.Д., Раймағамбетов Е.К., Қорғанбекова Г.С., Сәрсенова М.А., Исабекова А.С., Жүнісова М.С., Огай В.Б.
Тізе буынының дегенеративті-дистрофиялық ауруларының синовиалды мембрананың мезенхималық дің жасушаларын қолдануға негізделген емі 18

Балғазаров С.С., Рамазанов Ж.К., Әбілов Р.С., Долгов А.А., Балғазаров А.С., Морошан А.В.
Аяқтың жұмсақ тіндерінің ақауларын қалпына келтіруге бағытталған, дистальды негізді «суральды» фасциальды тері қиындысын қолдану арқылы жасалған оталар 24

Бәтпенов Н.Д., Мурсалов Н.К., Раймағамбетов Е.К., Ахметов С.Б.
Ахилл сіңірінің ақауын жартылай сіңір немесе жұқа бұлшықет трансплантаты арқылы қалпына келтіру 31

Серіков С.Ж., Абдалиев С.С
Туа біткен омыртқа бағанының бел бөлігінде кифосколиотикалық деформациясы бар науқасты хирургиялық емдеудің нәтижесі 34

Щербина А.Ю., Абдалиев С.С., Естай Д.Ж.
Мойынның туа біткен бұлшықеттік қисаюы мен жоғарғы кеуде омыртқасының идиопатиялық сколиозын хирургиялық жолмен түзету 39

Көмекбаева С.Б.
Травматология және ортопедия ғылыми зерттеу институтының сапа менеджменті жүйесі 43

СОДЕРЖАНИЕ

Баубеков М.Б., Мермуканова А.И., Кумекбаева С.Б., Карибджанов Б.Б.
Выполнение стратегического плана Научно-исследовательского института травматологии и ортопедии по клинической деятельности за 2018-2019 годы 4

Искаков Е.С., Джаксыбекова Г.К., Бермагамбетова Г.Н., Секенова Р.К.
Итоги реализации дорожной карты по внедрению интегрированной модели оказания медицинской помощи при травмах и несчастных случаях за 2019 год 13

Батпенов Н.Д., Раймагамбетов Е.К., Корганбекова Г.С., Сарсенова М.А., Исабекова А.С., Жунусова М.С., Огай В.Б.
Лечение дегенеративно-дистрофических заболеваний коленного сустава на основе использования мезенхимальных стволовых клеток синовиальной оболочки 18

Балгазаров С.С., Рамазанов Ж.К., Абилов Р.С., Долгов А.А., Балгазаров А.С., Морошан А.В.
Реконструктивно-восстановительные операции при замещении дефектов мягких тканей нижней конечности с применением сурального кожно – фасциального лоскута на дистальном основании 24

Батпенов Н.Д., Мурсалов Н.К., Раймагамбетов Е.К., Ахметов С.Б.
Восстановление дефекта ахиллова сухожилия трансплантатами из полусухожильной и тонкой мышц 31

Сериков С.Ж., Абдалиев С.С.
Результат хирургического лечения врожденной кифосколиотической деформации поясничного отдела позвоночника 34

Щербина А.Ю., Абдалиев С.С., Естай Д.Ж.
Лечение пациента с сочетанием врожденной мышечной кривошеи и идиопатического сколиоза верхне-грудного отдела позвоночника 39

Кумекбаева С.Б.
Основные виды документации системы менеджмента качества Научно-исследовательского института травматологии и ортопедии 43

CONTENT

Meiram Baubekov, Aklima Mermukanova, Saule Kumekbayeva, Bulat Karibdzhanov
Implementation of the Strategic Plan of the Scientific Research Institute of Traumatology and Orthopedics for Clinical Activities for 2018-2019 4

Yerzhan Iskakov, Galina Jaxybekova, Gazima Bermagambetova, Raushan Sekenova
Realization Results of the Roadmap on the Implementation of an Integrated Model of Medical Service for Injuries and Accidents for 2019 13

Nurlan Batpenov, Yerik Raimagambetov, Gulzhanat Korganbekova, Madina Sarsenova, Assel Isabekova, Madina Zhunussova, Vyacheslav Ogay
Treatment of Degenerative-Dystrophic Diseases of the Knee Joint Based on the use of Mesenchymal Stem Cells of the Synovial Membrane 18

Serik Balgazarov, Zhanatay Ramazanov, Ruslan Abilov, Alexey Dolgov, Amanzhol Balgazarov, Artem Moroshan
Reconstructive-Recovery Surgeries for Replacing Defects of Lower Extremity Soft Tissues of the Lower Extremity Using a Sural Fascial Skin Flap on the Distal Base 24

Nurlan Batpenov, Nagmet Mursalov, Yerik Raimagambetov, Sanat Akhmetov
Reconstruction of the Achilles Tendon Defect with Semitendinosus and Gracilis Grafts 31

Serik Serikov, Seidaly Abdaliyev
Result of Surgical Treatment Congenital Kyphoscoliotic Deformity Lumbar Spine 34

Alexander Shcherbina, Seidaly Abdaliyev, Daniyar Yestay
Treatment of a Patient with a Combination of Congenital Muscle Torticollis and Idiopathic Scoliosis of the Upper Thoracic Spine 39

Saule Kumekbayeva
Quality management system of Scientific Research Institute of Traumatology and Orthopedics 43

ДЛЯ ЗАПИСИ

ДЛЯ ЗАПИСИ